

Hyväksytty Palkon kokouksessa 10.5.2022

Valmistelumuistio palveluvalikoimaneuvoston kriteereille:

Panoraamaröntgentutkimus oireettomalle henkilölle tulehduspesäkkeen löytämiseksi antiresorptiivisen lääkityksen aloittamisen yhteydessä, ennen leukojen alueen sädehoitoa tai ennen immunosuppressiivisen hoidon aloittamista

Sisällysluettelo

1	Kriteerien laatimisen perusteet	1
2	Terveysongelma.....	2
2.1	Terveysongelman määrittely	2
2.2	Luonnollinen kulku.....	3
2.3	Vaikutukset toimintakykyyn	4
3	Arvioitava menetelmä.....	5
3.1	Menetelmän kuvaus	5
3.2	Tutkittavien ryhmä	6
4	Nykyinen tutkimus- ja hoitokäytäntö sekä menetelmä, johon verrataan	7
4.1	Nykyiset tutkimus- ja hoitokäytännöt	7
4.2	Käypä hoito -suositukset	8
4.3	Muut kotimaiset suositukset	9
4.4	Arvio tosiasiallisesta toteutumisesta.....	9
4.5	Ulkomaiset suositukset ja käytännöt	11
5	Vaikuttavuus, turvallisuus ja näytön arviointi	12
5.1	PTG-tutkimus hampaiston ja leukojen alueen piilevän tulehduksen löytämiseksi	12
5.2	PTG-tutkimus antiresorptiivisen lääkityksen aloittamisen yhteydessä.....	12
5.3	PTG-tutkimus ennen leukojen alueen sädehoidon aloitusta.....	13
5.4	PTG-tutkimus ennen immunosuppressiivisen hoidon aloitusta	13
6	Tilastotiedot.....	14
6.1	Asiakas- ja käyntimäärät	14
6.2	Terveydenhuollon kustannukset.....	15
7	Eettiset ja järjestämiseen liittyvät näkökohdat	16



7.1 Hyötyjen ja haittojen suhde	16
7.2 Autonomia eli itsemääräämisoikeus	16
7.3 Ihmisen kunnioittaminen.....	17
7.4 Oikeudenmukaisuus ja yhdenvertaisuus	17
7.5 Eettiset tekijät itse menetelmän arvioon liittyen	17
8 Kansalaisnäkökulma ja potilaskokemus	17
9 Valmistelun vaiheet	18
10 Suosituksen valmisteluun ja hyväksymiseen osallistuneet.....	20
11 Lisätiedot.....	22
11.1 Röntgensäteily	22
12 Yhteenveto	23

Valmistelumuistion tarkoitus

Palkon kuvantamisen kriteerien kokonaisuus koostuu varsinaisista kriteereistä perusteluineen ja tästä valmistelumuistiosta. Valmistelumuistion tarkoitus on tuoda esille, mihin tietoon kriteerit perustuvat, sekä miten kriteerien valmistelu on tapahtunut.

Kriteerit perusteluineen ja taustamateriaaleineen julkaistaan Palkon [kotisivuilla](#) suomeksi. Kriteerit perusteluineen julkaistaan myös [ruotsiksi](#) ja [englanniksi](#).

1 Kriteerien laatimisen perusteet

Joulukuussa 2018 voimaan tulleen säteilylain (859/2018) 111 §:n perusteella lääketieteellisen säteilyaltistuksen oikeutuksesta on laadittava kyseistä henkilöä koskeva erityinen kirjallinen perustelu silloin, kun oireettomaan henkilöön kohdistuva taudin varhaista toteamista varten tarvittava säteilyaltistus ei ole osa seulontaohjelmaa. Perustelun laatimisessa on noudatettava palveluvalikoimaneuvoston laatimia tutkimukseen pääsyn kriteerejä, mikä vaatimus koskee myös yksityisestä terveydenhuollosta annetussa laissa tarkoitettuja terveydenhuollon palveluja.

Hampaiston ja leukojen alueen tulehdukset ovat yleisiä, ja ne saattavat aiheuttaa vakavia tulehduksia muuallakin elimistössä. Niiden hoitaminen on erityisen tärkeää tiettyjen sairauksien ja hoitojen yhteydessä. Osa hampaiston ja leukojen alueen tulehduksista on oireettomia eikä niitä voida havaita myöskään suun kliinisessä tutkimuksessa, minkä vuoksi Suomessa on käytäntönä täydentää kliinistä tutkimusta panoraamaröntgenkuvauksella (PTG-kuvauksella). Tätä oireettomille henkilöille tehtyä hampaiston ja leukojen alueen kuvantamisen oikeutusta ei ole aiemmin kansallisesti arvioitu. Näiden kriteerien tarkoituksena on linjata kuvantamistutkimuksen edellytyksiä. Kriteerit on laadittu luvussa 5 esitettyyn näyttöön perustuen PTG-tutkimukselle antiresorptiivisen (luunsyöjäsolujen toimintaa estävän) lääkityksen aloittamisen yhteydessä, ennen leukojen alueen sädehoidon aloitusta tai ennen immunosuppressiivisen (immuunivastetta heikentävän) hoidon aloitusta.

2 Terveysongelma

Oireettoman henkilön hampaiston ja leukojen alueen PTG-tutkimus tehdään piilevän, oireettoman tulehduksen löytämiseksi.

Suun alueen infektiopesäke on määritelmän mukaisesti patologinen tila, joka ei aiheuta merkittäviä ongelmia terveillä yksilöillä, mutta voi aiheuttaa vakavia paikallisia tai systeemisiä tulehduksia tietyissä olosuhteissa (Spijkervet ym. 2020).

Suuontelosta peräisin oleva infektio voi olla lähtöisin hampaiston, leukaluiden tai limakalvon alueelta. Tavallisimmin infektiopesäkkeenä on syvä hammaskariesvaurio, hampaan juuri-infektio (apikaalinen parodontiitti) tai hampaan kiinnityskudoksen infektio (marginaalinen parodontiitti). Lisäksi jäännösjuuret, joihin liittyy infektiomuutos sekä osittain puhjenneet viisaudenhampaat ovat myös mahdollisia infektiofokuksia. Akuutit hammasperäiset infektiot aiheuttavat yleensä oireita ja ovat kliinisesti havaittavissa. Osa edellä mainituista voi kuitenkin olla kroonisia, täysin oireettomia infektioita, jotka eivät myöskään ole havaittavissa hampaiston kliinisessä tutkimuksessa. Vaikeat perussairaudet ja immuunivastetta heikentävät sairaudet ja hoidot altistavat hammasperäisen infektion yleistymiselle. Piilevien infektioiden havaitsemiseksi tarvitaan hampaiston ja leukojen röntgentutkimuksia, joista ensisijainen kuvantamistutkimus on PTG-tutkimus. (Hammasperäiset äkilliset infektiot ja mikrobilääkkeet: Käypä hoito -suositus 2018)

2.1 Terveysongelman määrittely

Hampaiston ja leukojen alueen infektiosta osa on oireettomia eikä niitä havaita kliinisessä tutkimuksessa, mutta ne saattavat aiheuttaa ongelmia muualla elimistössä. Tämän vuoksi myös oireettomat infektiofokukset on tärkeää diagnosoida ja hoitaa. Hammasperäiset bakteerit voivat aiheuttaa vakavia infektioita, kuten syviä kaulan infektioita. Erityisesti henkilöillä, joilla on heikentynyt immuunivaste, on suurempi riski saada vakava yleisinfektio.

Luunsyöjäsolujen toimintaa estävät (antiresorptiiviset) lääkkeet tai sädehoito voivat altistaa luukuoliolle (luun nekroosille), hammasperäisen tulehduksen tai aiemman luuhun kohdistuneen toimenpiteen vuoksi. Tällaista lääkkeiden tai säteilyn aiheuttamaa luukuoliota (osteonekroosia, osteoradionekroosia) on vähän, mutta hoito on invasiivaa ja hankalaa. Syöpähoitojen seurauksena usein myös syljeneritys vähenee merkittävästi, mikä altistaa kariekselle sekä kiinnityskudossairauksille (parodontiitille).

2.2 Luonnollinen kulku

Suun infektiopesäkkeen syynä voi olla apikaaliparodontiitti, hampaiden syvät kariesvauriot, jäännösjuuret, osittain puhjennut hammas, hammas, jossa on keskeneräinen juurihoito (Grönholm ym. 2013), sekä ientulehdus, parodontiitti, peri-implantiitti ja limakalvojen tulehdukset (Martinez-Garcia ym. 2021, Ueda ym. 2021, Jepsen ym. 2015, Derks ym. 2015).

Apikaaliparodontiitin eli hampaan juuren kärjen tulehduksen on todettu olevan useimmiten oireeton tila, joten infektiopesäkkeiden toteamiseksi ja niiden hoitamiseksi tarvitaan radiologista tutkimusta (Abbott ym. 2004). Akutisoituessaan hampaan juuren kärjen alueen infektio voidaan usein diagnosoida pelkän kliinisenkin tutkimuksen perusteella, mutta mahdollisen jatkotoimenpiteen (juurihoidon tai hampaanpoiston) suunnittelussa hampaan röntgenkuvaus on tarpeen.

Yli puolella laajan tutkimusaineiston henkilöistä, joista suurin osa oli oireettomia, on havaittu kroonista apikaaliparodontiittia (Tiburcio-Machado ym. 2020). Sitä on havaittu enemmän potilailla, joilla on muitakin sairauksia kuin täysin terveillä yksilöillä.

Hoitamattoman apikaaliparodontiitin on havaittu olevan mahdollinen systeemisen infektion lähde (Gomes ym. 2013). Hoitamaton infektio voi aiheuttaa vakavia yleisinfektioita, esimerkiksi syvän kaulan alueen infektion (Velhonoja ym. 2020).

2.3 Vaikutukset toimintakykyyn

Lääkityksen aiheuttama osteonekroosi on harvinainen, mutta usein vaikeahoitoinen sairaus. Osteonekroosi on kuitenkin lisääntynyt merkittävästi viimeisen kymmenen vuoden aikana (kuva 1 ja kuva 2). Tähän on kaksi pääasiallista syytä: 1. vanhusväestön määrän lisääntyessä luunsyöjäsolujen toimintaa estäviä lääkkeitä käytetään enemmän ja 2. vanhusväestöllä on yhä enemmän omia hampaita suussa, jolloin hammasperäisen infektion riski on suurempi. Leukojen alueen osteonekroosi kehittyy useimmiten hampaanpoiston seurauksena (Vahtsevanos ym. 2009, Filleul ym. 2010, Saad ym. 2012). Lisäksi paikallinen parodontaalisairus tai hampaan sairaus kuten karies voi edeltää osteonekroosin syntyä. (Nicolatou-Galitis ym. 2019). Mikäli suun alueen tutkimusta ei ole tehty ennen luunsyöjäsolujen toimintaa estävän lääkeyhdistelmän aloitusta, on potilaalla suurempi riski sairastua lääkeyhdistelmän aiheuttamaan osteonekroosiin (Ripamonti ym. 2009, Dimopoulos ym. 2009).

Leukojen alueen sädehoidon erittäin harvinainen, mutta vaikeahoitoinen ja invalidisoiva komplikaatio, on alueelle kehittyvä osteoradionekroosi, johon usein liittyy edeltävästi hampaan infektio (Schuurhuis ym. 2011). Toisaalta merkittävästi yleisempi sädehoidon komplikaatio on hampaiston voimakkaasti lisääntynyt karioituminen sekä parodontiitti, koska sädehoito vaurioittaa sylkirauhasia. Mikäli hampaistoa ei ole tutkittu ja hoidettu ennen sädehoidon aloittamista, voi potentiaalisista hampaiston löydöksistä, esimerkiksi huonolaatuisesta hammaspaikasta, seurata potilaan suun terveyden romahtaminen tai paikallinen/systeeminen infektio. (Spijkervet ym. 2020)

Immunosuppressiivinen lääkeyhdistelmä tai jokin muu immunosuppressiivinen hoito altistaa hammastulehduksen aiheuttamille vakaville infektioille. Riski vakavien infektioiden kehittymiselle on suoraan yhteydessä immunosuppression asteeseen. Mikäli immunosuppressio on pitkäkestoinen tai jopa elinikäinen, kuten esimerkiksi elinsiirtopotilailla, on vakavan infektion riski vastaavasti myös pitkäkestoinen tai elinikäinen. Maksan tai munuaisen siirtoa odottavilla potilailla on usein infektiopesäkkeitä,

esimerkiksi hampaan apikaaliparodontittia tai parodontiitti (Buhlin ym. 2007, Castellanos-Cosano ym. 2013). Potilaista, joilla on ollut syvä kaulan infektiio, kahdeksan prosenttia oli immunosuppressoituja. Myös terveillä henkilöillä voi kehittyä vakava hammasperäinen infektiio (Velhonoja ym. 2019).

3 Arvioitava menetelmä

3.1 Menetelmän kuvaus

PTG-kuvaus on hampaiston ja leukojen alueen tutkimuksiin suunniteltu kuvantamismenetelmä. Menetelmässä liikkuviin varsiin kiinnitetyt röntgenputki ja kuvailmaisoin kiertävät kuvattavat potilaan päätä. Kuvaussuunta on mahdollisimman hyvin potilaan leukaa seuraava, jolloin hampaiden alue kuvautuu terävästi. Muodostuva kuva esittää potilaan leukojen alueen yhteen tasoon levitetynä. Kuvan rajausta ja kuvaukseen käytettäviä asetuksia voidaan säätää potilaskohtaisesti kuvanlaadun optimoimiseksi suhteessa käytettävän säteilyn määrään. Kuvantamisen osaamisella ja laadunvalvonnalla on olennainen vaikutus kuvantamislöydöksen luotettavuuteen.

Kuvauksessa käytettävä ionisoivan röntgensäteilyn määrä on potilaan terveysvaikutusten kannalta erittäin pieni. Yleisimmin Suomessa tehtäville röntgentutkimuksille on Säteilyturvakeskuksen toimesta määritelty potilaan säteilyannoksen vertailutasot, joita laitteella määrätylelle väestöryhmälle tehtyjen tutkimusten säteilyannoksen mediaani ei saa ylittää (Säteilyturvakeskus 2019). Tällä hetkellä PTG-kuvauksessa pinta-alan ja säteilyannoksen tulovertailutasoksi on määritetty 120 mGycm² aikuisilla. Efektiiiviseksi annokseksi muutettuna vertailutaso vastaa noin kymmentä mikrosievertiä (Helmrot ym. 2005). Tämä annostaso vastaa muutaman päivän luonnon taustasäteilyä Suomessa tai noin kahden tunnin Helsingistä Pohjois-Eurooppaan suuntatuvan lennon aikana saatua kosmisen säteilyn määrää (Siiskonen 2020). PTG-kuvauksesta aiheutuva säteilyaltistuksen lisäriski on enintään noin 0–1 kuolemaa miljoonaa kuvausta kohden [ICRP 103].

PTG-kuvauksen osalta vaihtoehtoisia (Suomessa täydentäviä) suun alueen kuvantamismenetelmiä ovat kartiokeilatietokonetomografia (KKTT) ja intraoraaliröntgentutkimus. KKTT-tutkimuksen kohteesta kuvataan eri suuntaisia projektioita, joiden perusteella alueesta voidaan laskennallisesti muodostaa säteilyn vaimennukseen perustuvia kuvatasoja. KKTT-tutkimusta käytetään muun muassa implantoinnin suunnittelua varten tehtävään kuvantamiseen, viisaudenhampaan ja alaleukahermokanavan (mandibulaarikanavan) suhteen määrittelyyn, puhkeamattomien kulmahampaiden ja nenän sivuonteloiden kuvantamiseen sekä juurikanavien arviointiin erityistapauksissa. KKTT-tutkimuksesta aiheutuvaan säteilyaltistukseen vaikuttavat merkittävästi halutun kuva-alueen laajuus ja tarvittava kuvanlaatu. Tyypillisesti KKTT-tutkimuksesta aiheutuva säteilyaltistus on noin 3–10 kertaa suurempi kuin PTG-tutkimuksesta aiheutuva altistus.

Intraoraaliröntgentutkimuksessa kuvataan ilmaisimen edessä olevia hampaita ja muita rakenteita. Kuvailmaisimien asetetaan kuvauksen ajaksi tutkittavan suun sisäpuolelle. Röntgensäteilyä tuottava röntgenputki on pään ulkopuolella. Intraoraalikuvantamisessa käytetään vakiintuneita kuvausalueita, jotka vastaavat hampaiston eri osia. Kuvaussuunta vaikuttaa merkittävästi yksittäisen intraoraalikuvauksen aiheuttamaan säteilyaltistukseen. Tyypillisesti suurin säteilyaltistus aiheutuu niistä kuvaussuunnista, joissa säteily kohdistuu tutkittavan kilpirauhaseen. Yksittäisestä intraoraalikuvauksesta aiheutuva säteilyaltistus on tyypillisesti alle kymmenesosa PTG-kuvauksesta aiheutuvasta altistuksesta. Koko suun kuvantaminen intraoraalikuvantamisella käsittää kuitenkin 10–20 kuvaa, jolloin kokonaisannos on verrannollinen PTG-kuvaukseen.

3.2 Tutkittavien ryhmä

Kriteerit koskevat koko suomalaista aikuisväestöä. Alle 18-vuotiaiden tarpeet piilevien infektiopesäkkeiden selvittämiseksi ovat harvinaisia, ja näiden osalta röntgentutkimuksen tarve arvioidaan aina tapauskohtaisesti ja yksilöllisesti.

4 Nykyinen tutkimus- ja hoitokäytäntö sekä menetelmä, johon verrataan

4.1 Nykyiset tutkimus- ja hoitokäytännöt

Kun hoitava lääkäri arvioi, että hammasperäisellä infektiopesäkkeellä on merkitystä immunosuppressiivisen hoidon tai lääkityksen, sädehoidon tai luunsyöjäsolujen toimintaa estävän lääkityksen kannalta, ohjeistetaan potilasta varaamaan tutkimusaika hammaslääkärin vastaanotolle ennen hoidon aloitusta. Mikäli hoito on aloitettava kiireellisesti, voidaan potilaalle tehdä suoraan lähete joko perusterveydenhuoltoon tai erikoissairaanhoidon hammaslääkärin tutkimusta ja infektiopesäkkeen hoitoa tai poistoa varten.

Hammaslääkäri tekee potilaalle kliinisen tutkimuksen ja arvioi, onko PTG-tutkimus tarpeen infektiopesäketutkimuksen tueksi. Ohjenuorana on usein pidetty sitä, että uusi kuva on syytä ottaa, ellei potilaasta löydy kuuden kuukauden sisällä otettua PTG-kuvaa. Hammaslääkäri tekee tutkimuskäynnillä lähetteen PTG-tutkimukseen, jonka jälkeen kuva voidaan ottaa joko saman käynnin yhteydessä tai erillisellä kuvauskäynnillä, mahdollisesti myös erillisessä kuvausyksikössä. Kuvan lausumisen yhteydessä lausuva hammaslääkäri arvioi mahdollisen lisäkuvantamisen tarpeen.

Kliinisen ja radiologisen tutkimuksen perusteella hammaslääkäri tekee diagnoosin ja arvioi suun ja leukojen alueella olevat tulehdukset. Koska hampaiden ja leukojen tulehdukset eivät aina kliinisesti ole havaittavissa, ei kaikkia infektiopesäkkeitä ole mahdollista löytää pelkän kliinisen tutkimuksen perusteella. Kun infektiopesäkkeet on hoidettu, hammaslääkäri kirjaa tämän potilasasiakirjoihin.

Pään ja kaulan alueelle syövän hoitamiseksi sädehoitoa saaneille potilaille kehittyy leuan alueelle osteoradioneekroosi (säteilyn aiheuttama luukuolio) noin kahden prosentin todennäköisyydellä. Siihen vaikuttaa hoidettavan alueen sijainti, koko sekä sädehoitoon käytettävä tekniikka. Nykyisin käytössä olevilla hoitotekniikoilla riskiä on pystytty

pienentämään merkittävästi aiempaan verrattuna rajaamalla säteilylle altistuvaa aluetta tarkemmin. Riskiin vaikuttavat lisäksi ulkoiset tekijät, kuten sädehoitoa edeltävät vauriot kohdealueella, ikä ja sukupuoli. (Nabil ja Samman 2012)

4.2 Käypä hoito -suositukset

PTG-tutkimuksesta ei ole Käypä hoito -suositusta. Tässä viitataan seuraaviin Käypä hoito –suositukseen: Hammasperäiset äkilliset infektiot ja mikrobilääkkeet -suositusta (päivitetty 17.5.2017 ja päivitetty kohdennetusti 6.11.2018), Suusyöpä-suositusta (julkaistu 22.5.2019) ja Osteoporoosi-suositus (julkaistu 8.12.2020).

Hammasperäiset äkilliset infektiot ja mikrobilääkkeet -suosituksen mukaan diagnostiikan kulmakiviä ovat huolellinen anamneesi, potilaan kokonaisvaltainen kliininen tutkimus ja radiologinen kuvantaminen. Avohoidossa PTG-tutkimus on ensisijainen radiologinen tutkimus. Joissakin tapauksissa tarvitaan lisäkuvauksia. Nopeasti etenevissä tulehduksissa osteiitin (luuhun levinneen infektion) radiologiset löydökset voivat jäädä vähäisiksi.

Suusyöpä-suosituksessa todetaan että, leukojen PTG-tutkimus kuuluu suusyöpäpotilaan rutiinitutkimukseen infektiopesäkkeiden arvioinnissa. Siitä arvioidaan mahdolliset röntgenologisesti havaittavat infektiopesäkkeet ja leukojen alueen mahdolliset muut patologiset muutokset, kuten luuinvaasio. Suunsisäisiä röntgenkuvauksia (periapikaalikuvat ja purusiivekekuvat), muita kohdekuvauksia ja KKTT-tutkimusta käytetään tarpeen mukaan täydentävinä tutkimuksina.

Osteoporoosi-suosituksessa suositellaan hampaiston ja suun tutkimusta ennen bisfosfonaattilääkityksen aloittamista.

4.3 Muut kotimaiset suositukset

Useammassa Helsingin yliopistollisen sairaalan (HUS) ja Helsingin seudun yliopistollisen sairaalan (HYKS) yhteisessä HUS-HYKS -hoitoketjussa käsitellään hammashoitoa osana yleissairaiden potilaiden hoitoa. Näissä kaikissa hoitoketjuissa ohjeistetaan, että suun infektiopesäketutkimus sisältäen hampaiston kliinisen tutkimuksen sekä PTG-tutkimuksen tulee toteuttaa ennen hoitojen tai lääkityksen aloitusta:

- Syöpäpotilaiden hammashoito (2020)
- Suuperäiseen yleistyneeseen infektiin tai etäinfektiin sairastuneen hammashoito (2021)
- Antiresorptiivista lääkitystä saavien potilaiden hammashoito (2020)
- Maksapotilaiden hammashoito (2020)
- Munuaispotilaiden hammashoito (2020)

4.4 Arvio tosiasiallisesta toteutumisesta

Suun infektiopesäkkeiden kartoitus sisältää kliinisen ja radiologisen tutkimuksen. Leukojen PTG-tutkimus on perustutkimus. Yleissairauden vuoksi tehtävät hampaiston ja leukojen tutkimukset ja infektiosaneeraukset priorisoidaan sekä perusterveydenhuollossa että erikoissairaanhoidossa niin, että yleissairauden hoito tapahtuu oikea-aikaisesti. Hoidon porrastus perusterveydenhuollon ja erikoissairaanhoidon välillä tapahtuu hyvin sekä yksityisten että julkisten palveluntuottajien toimesta. Osa potilaista on keskitetty erikoissairaanhoidon infektioriskin merkittävyyden, toimenpiteen vaativuuden tai potilaan yleistilan vaatiessa.

Yliopistollisissa sairaaloissa hampaiston ja leukojen PTG-tutkimukseen ei ole tämän muistion valmistelua varten tehdyn kyselyn perusteella jonoja.

Taulukko 1. Sovitun yhteistyön määrä sairaaloiden ja terveyskeskusten välillä suun infektiopesäkkeen saneerauksessa, joka tulee tehdä yleissairauden (esimerkiksi syöpä, tekonivelleikkaukset, osteoporoosi hoitoon liittyen.

Perustaulukko 11.10. Onko tämän tai edellisen valtuustokauden aikana sovittu yhteistyöstä / hoito- ja palveluketjuista terveyskeskuksen ja sairaanhoitopiirin välillä seuraavissa asioissa? Suun infektiokosten saneeraus, joka tulee tehdä yleissairauden hoitoon (esim. syöpähoidot, tekonivelleikkaukset, osteoporoosi) liittyen

	Ei		Kyllä		Yhteensä	
	Ikkm	%	Ikkm	%	Ikkm	%
KOKO MAA	25	22 %	91	78 %	116	100 %
Väestö, luokiteltu						
Alle 5000	5	31 %	11	69 %	16	100 %
5 000–9 999	6	33 %	12	67 %	18	100 %
10 000–19 999	5	21 %	19	79 %	24	100 %
20 000–49 999	8	22 %	28	78 %	36	100 %
50 000 tai yli	1	5 %	21	95 %	22	100 %
AVI-alue						
Etelä-Suomen AVI	2	9 %	20	91 %	22	100 %
Itä-Suomen AVI	2	17 %	10	83 %	12	100 %
Lapin AVI	3	20 %	12	80 %	15	100 %
Lounais-Suomen AVI	5	28 %	13	72 %	18	100 %
Länsi- ja Sisä-Suomen AVI	11	34 %	21	66 %	32	100 %
Pohjois-Suomen AVI	2	12 %	15	88 %	17	100 %

Maakunta						
Etelä-Karjala	0	0 %	1	100 %	1	100 %
Etelä-Pohjanmaa	1	17 %	5	83 %	6	100 %
Etelä-Savo	1	25 %	3	75 %	4	100 %
Kainuu	0	0 %	1	100 %	1	100 %
Kanta-Häme	0	0 %	4	100 %	4	100 %
Keski-Pohjanmaa	0	0 %	1	100 %	1	100 %
Keski-Suomi	2	29 %	5	71 %	7	100 %
Kymenlaakso	0	0 %	1	100 %	1	100 %
Lappi	3	20 %	12	80 %	15	100 %
Pirkanmaa	7	50 %	7	50 %	14	100 %
Pohjanmaa	1	25 %	3	75 %	4	100 %
Pohjois-Karjala	0	0 %	1	100 %	1	100 %
Pohjois-Pohjanmaa	2	12 %	14	88 %	16	100 %
Pohjois-Savo	1	14 %	6	86 %	7	100 %
Päijät-Häme	1	33 %	2	67 %	3	100 %
Satakunta	4	67 %	2	33 %	6	100 %
Uusimaa	1	8 %	12	92 %	13	100 %
Varsinais-Suomi	1	8 %	11	92 %	12	100 %

Lähde: [Terveystiedonkeruun perustaulukot](#)

4.5 Ulkomaiset suositukset ja käytännöt

Pohjoismaissa tai Iso-Britanniassa ei ole julkaistu aiheeseen liittyviä kansallisia suosituksia.

AAOMS (American Association of Oral and Maxillofacial Surgeons) suosittelee ennen antiresorptiivisen tai antiangiogeenisen lääkityksen aloittamista huolellista suun ja leukojen kliinistä ja radiologista tutkimusta. Sekä akuutilla infektiolla että piilevällä kroonisella infektiolla todetaan olevan merkitystä osteonekroosin kehittymiselle (AAOMS 2017). Suun ja leukojen alueen infektiopesäkkeiden tutkimisesta ja hoidosta ennen luunsyöjäsolujen toimintaa estävän lääkityksen aloittamista on tehty muitakin suosituksia (Dhesy-Thind ym. 2017, Khan ym. 2017)

5 Vaikuttavuus, turvallisuus ja näytön arviointi

5.1 PTG-tutkimus hampaiston ja leukojen alueen piilevän tulehduksen löytämiseksi

PTG-tutkimuksen tarkkuuden on havaittu oleva erinomainen syvien kariesvaurioiden, jäännösjuurten ja edenneen parodontiitin havaitsemisessa. Apikaaliparodontiitin diagnosoimisessa PTG-tutkimuksen tarkkuus riippuu infektiolueen koosta sekä siitä, ulottuuko infektio kortikaaliseen luuhun saakka sekä millä alueella hammas sijaitsee (Nardi ym. 2020). Apikaalinen leesio on havaittavissa vasta kun 30–50 prosenttia juurta ympäröivän luun mineraalista on menetetty (Bender 2003).

PTG-kuvassa yläposkihampaiden apikaaliparodontiitin diagnostiikkaa vaikeuttavia tekijöitä ovat maksillaarisinuksen pohjan kuvautuminen hammasjuurten kanssa päällekkäin, sekä hampaiden juurten päällekkäin kuvautuminen. Etuhampaiden alueella kaularangan, kallonpohjan, suulaen ja nenän rakenteet aiheuttavat haastetta diagnostiikassa. Apikaaliparodontiitin on todettu olevan hyvin erotettavissa alahampaistossa molaarien, premolaarien ja kulmahampaiden alueella (Nardi ym. 2018).

PTG-tutkimuksen tarkkuuden (diagnostic accuracy) apikaaliparodontiitin havainnoinnissa on todettu olevan 54-71 prosenttia, kun löydökset on varmistettu KKTT-tutkimuksella (Estrela ym. 2008, Nardi ym. 2017, Nardi ym. 2018) ja 72 prosenttia verrattuna tietokonetomografiaan (TT) (Bosoni ym. 2021). PTG-tutkimuksen herkkyuden on todettu olevan 49 prosenttia, mutta tarkkuuden 94 prosenttia (Nardi ym. 2018). PTG-tutkimusta joudutaan usein täydentämään tarkentavilla intraoraalikuvilla tai KKTT-tutkimuksella.

5.2 PTG-tutkimus antiresorptiivisen lääkityksen aloittamisen yhteydessä

Henkilöllä, jolla on antiresorptiivinen lääkitys, on riski saada osteonekroosi leukojen alueelle. Leukojen alueella esiintyvät tulehdukset ja aiemmat luuhun kohdistuvat toimenpiteet lisäävät osteonekroosin riskiä. Kliininen tutkimus ja sitä täydentävä PTG-

tutkimus tarvitaan leukojen alueella olevien infektiopesäkkeiden havaitsemiseksi antiresorptiivisen lääkityksen aloittamisen yhteydessä (Liite A). Tieteellisen näytön aste tutkimuksen perusteella on A ([Näytön aste: Käypä hoito](#)).

5.3 PTG-tutkimus ennen leukojen alueen sädehoidon aloitusta

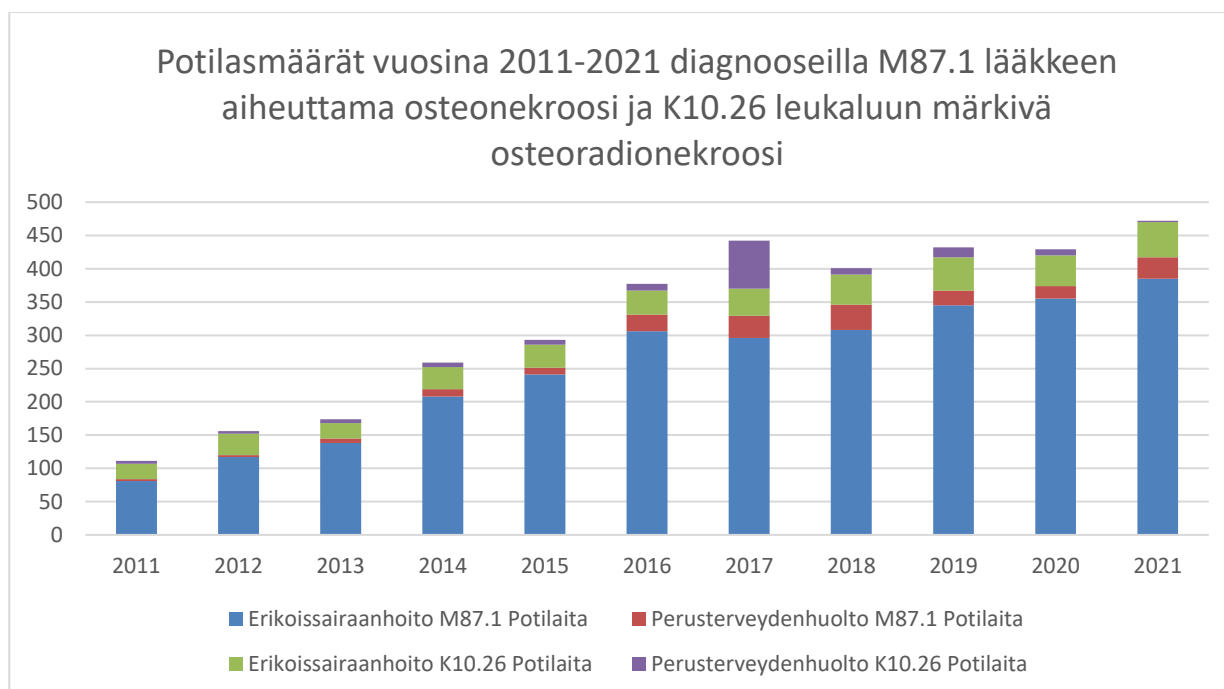
Ulkoista sädehoitoa leukojen alueelle saaville voi aiheutua osteoradioneekroosi. Lisäksi sädehoidon komplikaatioita ovat hampaiston voimakas karioituminen ja parodontiitti, koska sädehoito vaurioittaa sylkirauhasia ja aiheuttaa ohimenevän mukosiitin. Leukojen alueella esiintyvät tulehdukset ja aiemmat luuhun kohdistuvat toimenpiteet lisäävät osteoradioneekroosin riskiä. Sädehoidon seurauksena aiheutuva riski on sitä suurempi, mitä suurempi on leukaluuhun absorboitunut annos. Riski suurenee merkittävästi, jos absorboitunut annos on suurempi kuin 65 graytä. Osteoradioneekroosin aiheutumisen riski on elinikäinen ja luun paranemiskapasiteetti on alentunut. Kliininen tutkimus ja sitä täydentävä PTG-tutkimus tarvitaan leukojen alueella olevien infektiopesäkkeiden havaitsemiseksi ennen leukojen alueen sädehoidon aloitusta (Liite B). Tieteellisen näytön aste tutkimuksen perusteella on A ([Näytön aste: Käypä hoito](#)).

5.4 PTG-tutkimus ennen immunosuppressiivisen hoidon aloitusta

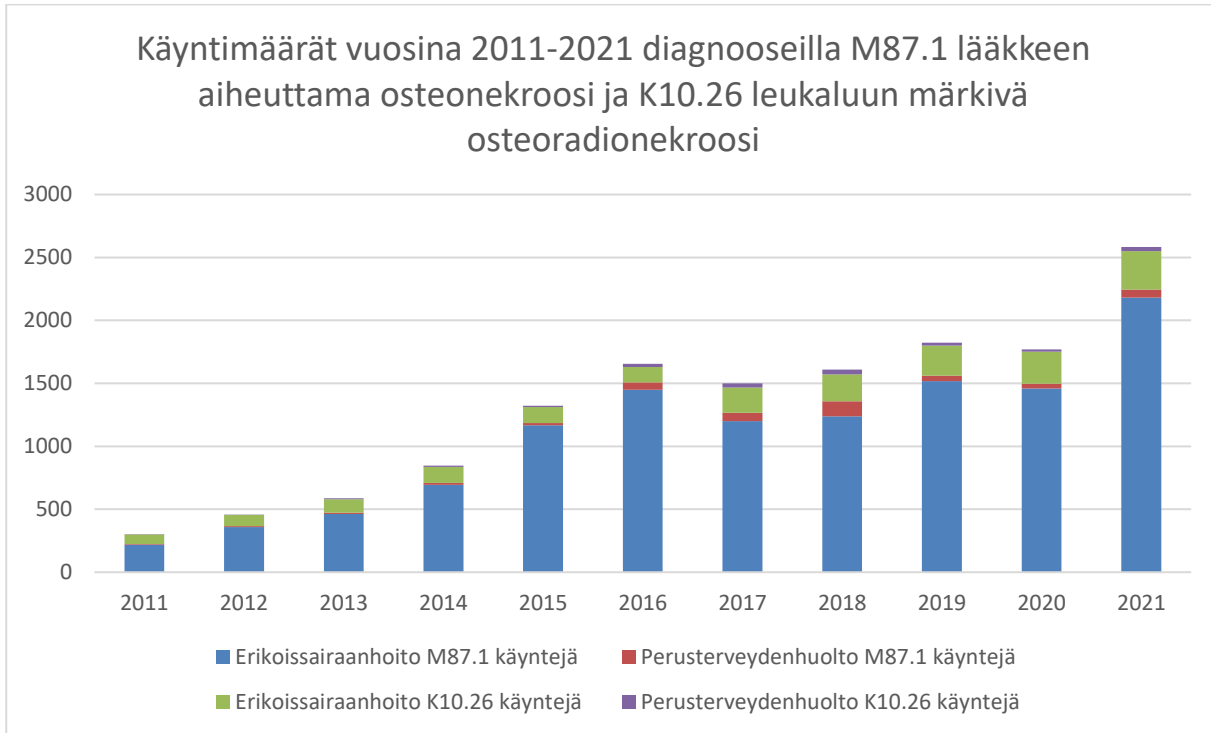
Immunosuppressiivista hoitoa saavalla henkilöllä on riski saada vakava infektio. Kliininen tutkimus ja sitä täydentävä PTG-tutkimus tarvitaan leukojen alueella olevien infektiopesäkkeiden havaitsemiseksi ennen hoidon aloittamista (Liite C). Tieteellisen näytön aste tutkimuksen perusteella on B ([Näytön aste: Käypä hoito](#)).

6 Tilastotiedot

6.1 Asiakas- ja käyntimäärät



Kuva 1. Potilasmäärät erikoissairaanhoidossa ja perusterveydenhuollossa vuosina 2011–2021diagnooseilla M87.1 (lääkkeen aiheuttama osteonekroosi) ja K10.26 (leukaluun märkivä osteoradioneekroosi). Erikoissairaanhoidon tiedot ovat THL:n Hilmosta ja perusterveydenhuollon tiedot AvoHilmosta.



Kuva 2. Käyntimäärät erikoissairaanhoidossa ja perusterveydenhuollossa vuosina 2011–2021diagnooseilla M87.1 (lääkkeen aiheuttama osteonekroosi) ja K10.26 (leukaluun märkivä osteoradioneekroosi). Erikoissairaanhoidon tiedot ovat THL:n Hilmosta ja perusterveydenhuollon tiedot AvoHilmosta.

6.2 Terveystenhuollon kustannukset

Hampaiston ja leukojen PTG-tutkimuksen hinta on yliopistollisissa sairaaloissa noin 30–60 euroa ja yksityisessä terveydenhuollossa noin 100 euroa.

7 Eettiset ja järjestämiseen liittyvät näkökohdat

7.1 Hyötyjen ja haittojen suhde

Kaikki tutkittavat altistuisivat säteilylle. Säteilylle ei tule altistaa ilman lääketieteellistä perustelua. Täysin riskitöntä säteilyannosta ei ole olemassa. Keskeinen haaste liittyy epävarmuuteen hoidon ja hyödyn välisestä suhteesta.

Suomessa ja kansainvälisesti on käytäntönä kuvata suun ja leukojen alue tietyissä lääketieteellisissä tilanteissa hammasperäisten piilevien infektioiden löytämiseksi myös oireettomilta henkilöiltä. Tavoitteena on diagnosoida ja hoitaa piilevät infektiot, jotta vältyttäisiin niiden aiheuttamilta vakaviltakin komplikaatioilta.

Tutkimustietoa ei kuitenkaan tunnu löytyvän kaikilta osin riittävästi siitä, että hammasperäinen piilevä infektio tulisi hoitaa ennen tiettyjä lääkityksiä tai hoitoja tai tiettyjen sairauksien yhteydessä. Näin ollen on mahdollista, että kuvantaminen ja kuvan perusteella tehdyt radikaalitkin toimenpiteet, kuten hampaiden poistot, saattavat olla ainakin osin turhia. Kyse on siitä, ettei asiaa ole tutkittu riittävästi eikä tutkimattomien osa-alueiden osalta voida myöskään todeta, että piilevien infektioiden diagnosointi ja hoitaminen olisi osoitettu hyödyttömäksi.

7.2 Autonomia eli itsemääräämisoikeus

Oleellista on, että oireeton henkilö saa riittävästi tietoa tutkimuksen merkityksestä ja tulokseen liittyvistä mahdollisista hoitovaihtoehdoista. Henkilölle pitää kertoa panoraamakuvauksen ja sen lisäksi mahdollisesti tarvittavien tarkennuskuvausten aiheuttamasta säteilyaltistuksesta riskeineen sekä siitä, mitä kuvien perusteella tehtävät mahdolliset jatkotoimet hyötyineen ja haittoineen ovat.

Potilaan muu terveystilanne vaikuttaa kokonaisvaltaisesti, myös kuvantamisen tarpeeseen erityisesti lisäkuvausten suhteen. Suuhygieniasta huolehtimatta jättämisestä voi seurata

vakavia suun tulehdussairauksia, mm. karies tai kiinnityskudossairaus.

Palveluvalikoimaneuvosto hyväksyi 24.3.2021 kokouksessaan suosituksen huonon suuhygienian aiheuttaman sairastumisriskin pienentäminen omahoidon tuella ja elintapaohjauksella korkean riskin potilailla.

7.3 Ihmisen kunnioittaminen

Tutkimukseen tai mahdolliseen hoitoon ei liity ihmisarvoa mahdollisesti loukkaavaa piirrettä.

7.4 Oikeudenmukaisuus ja yhdenvertaisuus

Terveydenhuollon palveluvalikoiman tulee mahdollistaa väestötasolla paras mahdollinen terveyshyöty huomioiden yhteiskunnan käytettävissä olevat voimavarat. Vakavia terveyshaittoja ehkäisevien menetelmien tulee olla saatavilla niistä tutkimusnäytön ja kustannusvaikuttavuuden perusteelle hyötyville henkilöille. Panoraamaröntgenkuvaus on hyvin saatavilla tapauksissa, joita nämä kriteerit koskevat eikä tutkimuksiin ole mainittavia jonoja.

7.5 Eettiset tekijät itse menetelmän arvioon liittyen

Oireettomien henkilöiden kuvantaminen piilevien hammasperäisten infektioiden löytämiseksi tietyissä lääketieteellisissä tilanteissa on laajasti käytössä, ja alan asiantuntija uskovat sen olevan hyödyllistä. Tämä vaikeuttaa satunnaistettujen kontrolloitujen tutkimusten tekemistä. Arviota mahdollisesta yli diagnostiikasta ei ollut saatavilla kirjallisuudesta.

8 Kansalaisnäkökulma ja potilaskokemus

Kansalaisnäkökulmasta korostettiin sekä hammaslääkärin tekemän tutkimuksen, että panoraamaröntgentutkimuksen tarpeellisuutta. Suomen Luustoliitto piti esitettyjä kriteerejä hyvinä ja hyvin perusteltuina. Luustoliitto toi esiin myös sen, että jäsenkyselyissä ja

potilaspalautteissa on tullut esiin tilanteita, joissa hammaslääkärin tutkimuksen pitkät jonot ovat johtaneet siihen, että luustolääkitys on kokonaan jäänyt aloittamatta. Luustoliitto esitti sen vuoksi hoitotakuun säätämistä hammaslääkärin tutkimukseen ja panoraamaröntgentutkimukseen lääkehoidon aloittamisen yhteydessä. Säädösten muuttaminen ei kuitenkaan ole palveluvalikoimaneuvoston tehtävä.

9 Valmistelun vaiheet

- 16.12.2020 Kuvantamistutkimusten jaoston perustaminen
- 4.2.2021 Puheenjohtajan ja jäsenten nimeäminen Kuvantamistutkimusten jaostoon
- 18.2.2021 Kuvantamistutkimusten jaoston 1. kokous
- 24.2. pienryhmäpalaveri
- 11.3. pienryhmäpalaveri
- 22.3. pienryhmäpalaveri
- 26.3. Kuvantamistutkimusten jaoston 2. kokous
- 7.4. pienryhmäpalaveri
- 21.4. Kuvantamistutkimusten jaoston 3. kokous
- 18.5. pienryhmäpalaveri
- 19.5 Kuvantamistutkimusten jaoston 4. kokous
- 15.6. Kuvantamistutkimusten jaoston 5. kokous
- 22.6. pienryhmäpalaveri
- 17.8. Kuvantamistutkimusten jaoston 6. kokous
- 18.8. pienryhmäpalaveri
- 23.8. pienryhmäpalaveri
- 17.9. pienryhmäpalaveri
- 20.9. Kuvantamistutkimusten jaoston 7. kokous
- 6.10. Kuvantamistutkimusten jaoston jäsenmuutoksista päättäminen
- 13.10. pienryhmäpalaveri
- 21.10. Kuvantamistutkimusten jaoston 8. kokous

- 1.11. pienryhmäpalaveri
- 19.11. pienryhmäpalaveri
- 29.11. Kuvantamistutkimusten jaoston 9. kokous
- 30.11. pienryhmäpalaveri
- 16.12. pienryhmäpalaveri
- 19.1.2022 Kuvantamistutkimusten jaoston 10. kokous
- 4.2. Kriteerien hyväksyminen lausunolle
- 16.2. Kuvantamistutkimusten jaoston 11. kokous
- 14.3. Kuvantamistutkimusten jaoston 12. kokous
- 25.4. pienryhmäpalaveri
- 2.5. Kuvantamistutkimusten jaoston 13. kokous
- 10.5. Hyväksyminen / Palkon neuvosto

Esitys oli lausunnolla 1.3.–12.4.2022. Lausuntoja pyydettiin keskeisiltä viranomaisilta, järjestöiltä, johtajaylilääkäreiltä ja toiminnanharjoittajilta. Lausuntoja saatiin yhteensä 13 kappaletta. Lausunnoissa esitetyt huomiot on pyritty mahdollisuuksien mukaan huomioimaan esityksen viimeistelyssä.

Lähes kaikki lausunnot tukivat kriteerien antamista esitetystä muodosta. Yhdessä yliopistosairaalan lausunnossa pidettiin hammaslääkärin tekemää suun terveydentilan arviota liikaa resursseja vievänä, mutta kuten tämän muistion kohdassa 2.2. todetaan, suun infektiopesäkkeelle voi olla useita syitä, joista osa voidaan todeta ainoastaan suun kliinisessä tutkimuksessa. Lisäksi panoraamaröntgentutkimuksen löydöksen merkitys voidaan usein arvioida vasta suun kliinisessä tutkimuksessa.

Lausuntojen perusteella täydennettiin valmistelumuistiota. Valmistelumuistiota täsmennettiin joidenkin lausunnossa esiin tulleiden yksityiskohtien osalta kuten esimerkiksi kuvantamistekniikkaan liittyvän termistön osalta. Lisäksi poistettiin säteilysuojainten käyttöä koskeva osuus, koska se ei asiallisesti ole tähän valmisteluun kuuluvaa.

Valmistelumuistiota ei täydennetty muiden tautitilojen tai vierasesineiden asettamiseen liittyvän kuvantamisen osalta, koska tieteellistä näyttöä ei ollut toistaiseksi saatavilla riittävästi. Palveluvalikoimaneuvosto jatkaa kuitenkin työtään, tieteellisen näytön täydentyessä.

10 Suosituksen valmisteluun ja hyväksymiseen osallistuneet

Jaoston kokoonpano valmistelun aikana sekä lopulliseen hyväksymiseen Palkon kokouksessa osallistuneet.

Kuvantamistutkimusten jaosto:

Minna Kaila, Helsingin yliopisto, pj. 18.2.2021-1.3.2021

Jarmo Koski, pj. 24.3.2021 alkaen

Merja Auero, STM 18.2.2021-6.10.2021

Marja Ekholm, Turun yliopisto 18.2.2021-5.5.2021

Sirkku Jyrkkiö, STM

Juha Peltonen, HUS

Sanna Seppänen, Perusturvakuntayhtymä Karviainen 6.10.2021 alkaen

Raija Seuri, HUS

Annina Sipola, OYS 6.10.2021 alkaen

Joonas Sirola, KYS

Tero Soukka, TYKS 6.10.2021 alkaen

Ulkopuoliset asiantuntijat:

Hanna Thorén, suu- ja leukakirurgian professori, TY & TYKS 22.3.2021 asti

Sanna Seppänen, johtava hammaslääkäri, Karviainen 6.10.2021 asti

Annina Sipola, suurradiologi, OYS, OY 6.10.2021 asti

Sihteeristöstä:

Ilona Autti-Rämö, pääsihteeri 28.2.2022 saakka

Ritva Bly, erityisasiantuntija

Kati Koskinen, 1.-28.2.2022 erityisasiantuntija, pääsihteeri 1.3.2022 alkaen

Reima Palonen, erityisasiantuntija

Laura Sandström, asiantuntija 31.12.2021 saakka

Kriteerien hyväksyminen

Kriteerien lopulliseen hyväksymiseen Palkon kokouksessa 10.5.2022 ovat osallistuneet:

Puheenjohtaja: Lääkintöneuvos Sirkku Pikkujämsä, sosiaali- ja terveysministeriö

Jäsenet ja varajäsenet:

Juha Auvinen, professori, Oulun yliopisto, Duodecim

Tapani Hämäläinen, varapuheenjohtaja, lääkintöneuvos, sosiaali- ja terveysministeriö

Sirkku Jyrkkiö, sairaalajohtaja, Turun yliopistollinen keskussairaala

Tuula Kock, asiantuntijalääkäri, Suomen kuntaliitto

Ismo Linnosmaa, professori, Itä-Suomen yliopisto

Mirva Lohiniva-Kerkelä, varapuheenjohtaja, professori, Lapin yliopisto

Heikki Lukkarinen, toimialuejohtaja, Varsinais-Suomen sairaanhoitopiiri

Minna-Liisa Luoma, johtava asiantuntija, Terveystieteiden ja hyvinvoinnin laitos

Marja Pöllänen, dosentti, Turun yliopisto

Piia Rannanheimo, lääketaloustieteilijä, Lääkealan turvallisuus- ja kehittämiskeskus

Valpuri Taulasalo, ylilääkäri, Sosiaali- ja terveysalan lupa- ja valvontavirasto

Veli-Matti Ulander, hallintoylilääkäri, Helsingin ja Uudenmaan sairaanhoitopiiri

Katri Vehviläinen-Julkunen, professori, Itä-Suomen yliopisto

11 Lisätiedot

11.1 Röntgensäteily

Röntgenkuvauksessa käytettävä säteily on luonteeltaan sähkömagneettista säteilyä, jonka energia riittää aiheuttamaan muutoksia biologisessa kudoksessa. Säteilyn suorat vuorovaikutukset kudoksen kanssa ovat hyvin pieniä, eikä niitä voi esimerkiksi havaita ihmisen aistein. Säteilyn energia riittää kuitenkin pilkkomaan vesimolekyylejä, jonka hajoamistuotteet voivat edelleen reagoida DNA-molekyylien kanssa aiheuttaen muutoksia solujen perimään. Tilastollisesti nämä vaikutukset voivat pitkän ajan kuluessa kertyä muiden solumuutosten kanssa johtaen syövän kehittymiseen.

Säteilyn haittavaikutuksia voidaan arvioida painottamalla tunnettua fysikaalista säteilyannosta kyseessä olevan säteilyn painotuskertoimella sekä säteilyn jakautumista eri elinten välille kuvaavalla kudospainotuskertoimella. Yleisesti ottaen sellaiset elimet ovat herkimpiä säteilylle, joissa tapahtuu paljon solujen jakautumista. Säteilyn haittavaikutuksia kuvaavana tilastollisena suureena käytetään efektiivistä annosta, jonka yksikkö on sievert (Sv).

Suomalaisen keskimääräinen säteilyannos vuonna 2018 oli 5,9 millisievertiä (Siiskonen 2018), josta ylivoimaisesti suurin osa aiheutui altistumisesta radonille. Vastaavasti ulkoilmassa havaitun taustasäteilyn annosnopeus on tyypillisesti noin 0,1–0,2 mikrosievertiä tunnissa riippuen paikkakunnasta. Maapallon ilmakehä suodattaa voimakkaasti avaruudesta tulevaa kosmista säteilyä ja säteilyn annosnopeus saattaa kansainvälisellä lennolla olla jopa yli satakertainen verrattuna maan pinnan tasoon.

Lääketieteellisten röntgentutkimusten säteilyannokset vaihtelevat merkittävästi riippuen tutkimuksen laajuudesta ja vaativuudesta. Tyypillisestä keuhkoröntgenkuvasta aiheutuva efektiivinen annos noin 0,03 millisievertiä ja lannerangan röntgenkuvauksesta noin 0,8 millisievertiä. Kehittyneemmissä tekniikoissa, kuten tietokonetomografiassa, tutkimuksesta

aiheutuva säteilyaltistus voi olla korkeampi ja riippuu voimakkaasti potilaan koosta ja halutun kuvan tarkkuudesta. Tietokonetomografiatutkimuksesta aiheutuva säteilyaltistus on tyypillisesti 1–9 millisievertiä (<https://www.stuk.fi/aiheet/sateily-terveydenhuollossa/rontgentutkimukset/rontgentutkimusten-sateilyannoksia>).

Raskaus ei ole este röntgenkuvantamiselle silloin, kun säteily ei kohdistu suoraan vatsan tai lantion alueelle. Mikäli säteilyn kohdistuminen sikiön alueelle ei ole vältettävissä, harkitaan vaihtoehtoisia lääketieteellisiä menetelmiä sekä tutkimuksen tai toimenpiteen siirtoa raskauden jälkeiseen ajankohtaan.

Yleisesti lääketieteellisen röntgenkuvauksen säteilyaltistukset aiheuttavat vähän biologisia vaikutuksia soluun suhteessa kaikkiin solussa tapahtuviin muutoksiin. Täten röntgenkuvauksen laskennalliset riskit eivät ikinä ole sovellettavissa yksilön haittavaikutusten riskiin vaan arvioinnin voi kohdistaa ainoastaan suurempaan joukkoon, johon tutkimuksista aiheutuva säteily kohdistuu.

12 Yhteenveto

Johdanto

Hampaiston ja leukojen alueen tulehdukset ovat yleisiä, ja ne saattavat aiheuttaa vakavia tulehduksia muuallakin elimistössä. Niiden hoitaminen on erityisen tärkeää tiettyjen sairauksien ja hoitojen yhteydessä. Osa hampaiston ja leukojen alueen tulehduksista on oireettomia eikä niitä voida havaita myöskään suun kliinisessä tutkimuksessa, minkä vuoksi Suomessa on käytäntönä täydentää kliinistä tutkimusta panoraamaröntgenkuvauksella (PTG-kuvauksella). Tätä oireettomille henkilöille tehtyä hampaiston ja leukojen alueen kuvantamisen oikeutusta ei ole aiemmin kansallisesti arvioitu.

Tausta

Joulukuussa 2018 voimaan tulleen säteilylain (859/2018) 111 §:n perusteella lääketieteellisen säteilyaltistuksen oikeutuksesta on laadittava kyseistä henkilöä koskeva erityinen kirjallinen perustelu silloin, kun oireettomaan henkilöön kohdistuva taudin varhaista toteamista varten tarvittava säteilyaltistus ei ole osa seulontaohjelmaa. Perustelun laatimisessa on noudatettava palveluvalikoimaneuvoston laatimia tutkimukseen pääsyn kriteerejä, mikä vaatimus koskee myös yksityisestä terveydenhuollosta annetussa laissa tarkoitettuja terveydenhuollon palveluja. Säteilylaki on voimassa koko Suomessa Ahvenanmaa mukaan lukien. Säteilylailla täytäntöönpannaan säteilyturvallisuusdirektiiviä 2013/59/Euratom.

Hampaiston ja leukojen alueen infektiosta osa on oireettomia eikä niitä havaita kliinisessä tutkimuksessa, mutta ne saattavat aiheuttaa ongelmia muualla elimistössä. Tämän vuoksi myös oireettomat infektiotilat on tärkeää diagnosoida ja hoitaa. Hammasperäiset bakteerit voivat aiheuttaa vakavia tulehduksia, kuten syviä kaulan tulehduksia. Erityisesti henkilöillä, joilla on heikentynyt immuunivaste, on suurempi riski saada vakava yleistulehdus.

Antiresorptiiviset (luunsiyöjäsolujen toimintaa estävät) lääkkeet tai sädehoito voivat altistaa luukuoliolle (luun nekroosille), hammasperäisen tulehduksen tai aiemman luumun kohdistuneen toimenpiteen vuoksi. Tällaista lääkkeiden tai säteilyn aiheuttamaa luukuoliota (osteonekroosia, osteoradionekroosia) on vähän, mutta hoito on invasiivaa ja hankalaa. Syöpähoitojen seurauksena usein myös syljeneritys vähenee merkittävästi, mikä altistaa kariekselle sekä kiinnityskudossairauksille (parodontiitille).

Tavoitteet

Näiden kriteerien tarkoituksena on linjata panoraamaröntgentutkimuksen edellytyksiä. Nyt esitetyt kriteerit on laadittu tieteelliseen näyttöön perustuen oireettoman henkilön tulehduspesäkkeen löytämiseksi antiresorptiivisen lääkityksen aloittamisen yhteydessä, ennen leukojen alueen sädehoidon aloitusta ja ennen immunosuppressiivisen hoidon aloitusta. Kriteerit koskevat koko suomalaista aikuisväestöä. Alle 18-vuotiaiden tarpeet piilevien infektiopesäkkeiden selvittämiseksi ovat harvinaisia, ja näiden osalta röntgentutkimuksen tarve arvioidaan aina tapauskohtaisesti ja yksilöllisesti.

Henkilöllä, jolla on antiresorptiivinen lääkitys, on riski saada osteonekroosi leukojen alueelle. Ulkoista sädehoitoa leukojen alueelle saaville voi aiheutua osteoradionekroosi. Lisäksi sädehoidon komplikaatioita ovat hampaiston voimakas karioituminen ja parodontiitti, koska sädehoito vaurioittaa sylkirauhasia ja aiheuttaa ohimenevän mukosiitin. Immunosuppressiivista hoitoa saavalla henkilöllä on riski saada vakava tulehdus.

Hammaslääkärin tekemä kliininen tutkimus ja sitä täydentävä PTG-tutkimus tarvitaan leukojen alueella olevien tulehduspesäkkeiden havaitsemiseksi antiresorptiivisen lääkityksen aloittamisen yhteydessä, ennen leukojen alueen sädehoitoa tai ennen immunosuppressiivisen hoidon aloittamista.

Oireettoman henkilön suun alueen tutkimus voi olla tarpeen myös monessa muussa yhteydessä. Terveystieteiden palveluvalikoimaneuvosto tarkastelee kuvantamisen tarvetta tieteelliseen näyttöön perustuen ja antaa tarvittaessa lisää kriteerejä.

Lähdeviitteet

Hakustrategia

PubMed/Medline, Scopus, Dentistry & Oral Sciences Source (EBSCO), CINAHL (EBSCO)

Hakupäivä 14.4.2021

PubMed/Medline

#1 "Radiography, Panoramic"[mh] OR "panoramic radiogra*"[tw] OR "panoramic imag*"[tw] OR "panoramic x-ray*"[tw] OR "panoramic roentgen*"[tw] OR orthopantomogra*"[tw] OR ortopantomogra*"[tw] OR pantomogra*"[tw]

#2 "Heart Valve Prosthesis"[mh] OR "Heart Valve Prosthesis Implantation"[mh] OR "valve prosth*"[tw] OR "valvular prosth*"[tw] OR "valve implant*"[tw] OR "valvular implant*"[tw] OR "valve replac*"[tw] OR "valvular replac*"[tw] OR "heart valve*"[tw] OR "cardiac valve*"[tw]

#3 "Blood Vessel Prosthesis"[mh] OR "Blood Vessel Prosthesis Implantation"[mh] OR "vessel prosth*"[tw] OR "vascular prosth*"[tw] OR "vessel graft*"[tw] OR "vascular graft*"[tw] OR "vessel implant*"[tw] OR "vascular implant*"[tw] OR "vessel replac*"[tw] OR "vascular replac*"[tw]

#4 "Joint Prosthesis"[mh] OR "Arthroplasty, Replacement"[mh] OR "joint prosth*"[tw] OR "joint replac*"[tw] OR "replacement arthroplast*"[tw] OR "ankle prosth*"[tw] OR "ankle replac*"[tw] OR "elbow prosth*"[tw] OR "elbow replac*"[tw] OR "hip prosth*"[tw] OR "hip replac*"[tw] OR "knee prosth*"[tw] OR "knee replac*"[tw] OR "shoulder prosth*"[tw] OR "shoulder replac*"[tw]

#5 "Cardiac Surgical Procedures"[mh] OR "cardiac surg*"[tw] OR "heart surg*"[tw] OR "open heart"[tw]

#6 "Organ Transplantation"[mh] OR "organ transplant*"[tw] OR "kidney transplant*"[tw] OR "renal transplant*"[tw] OR "liver transplant*"[tw] OR "hepatic transplant*"[tw] OR "heart transplant*"[tw] OR "cardiac transplant*"[tw] OR "lung transplant*"[tw] OR "pancreas transplant*"[tw] OR "corneal transplant*"[tw] OR "bone marrow transplant*"[tw] OR "bone transplant*"[tw] OR "skin transplant*"[tw]

#7 "Jaw Diseases/radiotherapy"[mh] OR ((jaw[tw] OR jaws[tw] OR mandib*[tw] OR maxilla*[tw]) AND (radiotherap*[tw] OR "radiation therap*"[tw]))

#8 Immunosuppression[mh] OR "Immunosuppressive Agents"[mh] OR immunosuppress*[tw] OR "immune suppress*"[tw]

#9 "Bone Density Conservation Agents"[mh] OR "bone resorption inhibit*"[tw] OR antiresorpt*[tw] OR anti-resorpt*[tw] OR bisphosphonate*[tw] OR denosumab[tw]

#10 "Renal Dialysis"[mh] OR dialy*[tw] OR predialy*[tw] OR hemodialy*[tw]

#11 "Liver Cirrhosis"[mh] OR cirrho*[tw]

#12 "Diabetes Mellitus"[mh] OR diabet*[tw]

#13 "Arthritis, Rheumatoid"[mh] OR "rheumatoid arthritis"[tw]

#14 "Focal Infection, Dental"[mh] OR "dental focal infection*"[tw] OR "dental infection*"[tw] OR "tooth infection*"[tw] OR "teeth infection*"[tw] OR "infected tooth"[tw] OR "infected teeth"[tw]

#15 #2 OR #3 OR #4 OR #5 OR #6 OR #7 OR #8 OR #9 OR #10 OR #11 OR #12 OR #13 OR #14

#16 #1 AND #15

#17 #16 AND 1990:2021[dp] AND (finnish[la] OR swedish[la] OR english[la])

740 viitettä

Scopus

#1 TITLE-ABS-KEY("panoramic radiogra*" OR "panoramic imag*" OR "panoramic x-ray*" OR "panoramic roentgen*" OR orthopantomogra* OR ortopantomogra* OR pantomogra*)

#2 TITLE-ABS-KEY("valve prosth*" OR "valvular prosth*" OR "valve implant*" OR "valvular implant*" OR "valve replac*" OR "valvular replac*" OR "heart valve*" OR "cardiac valve*")

#3 TITLE-ABS-KEY("vessel prosth*" OR "vascular prosth*" OR "vessel graft*" OR "vascular graft*" OR "vessel implant*" OR "vascular implant*" OR "vessel replac*" OR "vascular replac*")

#4 TITLE-ABS-KEY("joint prosth*" OR "joint replac*" OR "replacement arthroplast*" OR "ankle prosth*" OR "ankle replac*" OR "elbow prosth*" OR "elbow replac*" OR "hip prosth*" OR "hip replac*" OR "knee prosth*" OR "knee replac*" OR "shoulder prosth*" OR "shoulder replac*")

#5 TITLE-ABS-KEY("cardiac surg*" OR "heart surg*" OR "open heart")

#6 TITLE-ABS-KEY("organ transplant*" OR "kidney transplant*" OR "renal transplant*" OR "liver transplant*" OR "hepatic transplant*" OR "heart transplant*" OR "cardiac transplant*" OR "lung transplant*" OR "pancreas transplant*" OR "corneal transplant*" OR "bone marrow transplant*" OR "bone transplant*" OR "skin transplant*")

#7 TITLE-ABS-KEY((jaw OR jaws OR mandib* OR maxilla*) AND (radiotherap* OR "radiation therap*"))

#8 TITLE-ABS-KEY(immunosuppress* OR "immune suppress*")

#9 TITLE-ABS-KEY("bone density conservat*" OR "bone resorption inhibit*" OR antiresorpt* OR anti-resorpt* OR bisphosphonate* OR denosumab)

#10 TITLE-ABS-KEY(dialy* OR predialy* OR hemodialy*)

#11 TITLE-ABS-KEY(cirrho*)

#12 TITLE-ABS-KEY(diabet*)

#13 TITLE-ABS-KEY("rheumatoid arthritis")

#14 TITLE-ABS-KEY("dental focal infection*" OR "dental infection*" OR "tooth infection*" OR "teeth infection*" OR "infected tooth" OR "infected teeth" OR "odontogenic infection*")

#15 #2 OR #3 OR #4 OR #5 OR #6 OR #7 OR #8 OR #9 OR #10 OR #11 OR #12 OR #13 OR #14

#16 #1 AND #15

#17 INDEX(medline)

#18 #16 AND NOT #17

#19 #18 AND PUBYEAR > 1989 AND LANGUAGE(English)

230 viitettä

Dentistry & Oral Sciences Source (EBSCO)

S1 "panoramic radiogra*" OR "panoramic imag*" OR "panoramic x-ray*" OR "panoramic roentgen*" OR orthopantomogra* OR ortopantomogra* OR pantomogra*

S2 "valve prosth*" OR "valvular prosth*" OR "valve implant*" OR "valvular implant*" OR "valve replac*" OR "valvular replac*" OR "heart valve*" OR "cardiac valve*"

S3 "vessel prosth*" OR "vascular prosth*" OR "vessel graft*" OR "vascular graft*" OR "vessel implant*" OR "vascular implant*" OR "vessel replac*" OR "vascular replac*"

S4 "joint prosth*" OR "joint replac*" OR "replacement arthroplast*" OR "ankle prosth*" OR "ankle replac*" OR "elbow prosth*" OR "elbow replac*" OR "hip prosth*" OR "hip replac*" OR "knee prosth*" OR "knee replac*" OR "shoulder prosth*" OR "shoulder replac*"

S5 "cardiac surg*" OR "heart surg*" OR "open heart"

S6 "organ transplant*" OR "kidney transplant*" OR "renal transplant*" OR "liver transplant*" OR "hepatic transplant*" OR "heart transplant*" OR "cardiac transplant*" OR "lung transplant*" OR "pancreas transplant*" OR "corneal transplant*" OR "bone marrow transplant*" OR "bone transplant*" OR "skin transplant*"

S7 (jaw OR jaws OR mandib* OR maxilla*) AND (radiotherap* OR "radiation therap*")

S8 immunosuppress* OR "immune suppress*"

S9 "bone density conservat*" OR "bone resorption inhibit*" OR antiresorpt* OR anti-resorpt* OR bisphosphonate* OR denosumab

S10 dialy* OR predialy* OR hemodialy*

S11 cirrho*

S12 diabet*

S13 "rheumatoid arthritis"

S14 "dental focal infection*" OR "dental infection*" OR "tooth infection*" OR "teeth infection*" OR "infected tooth" OR "infected teeth"

S15 S2 OR S3 OR S4 OR S5 OR S6 OR S7 OR S8 OR S9 OR S10 OR S11 OR S12 OR S13 OR S14

S16 S1 AND S15 AND Narrow by language: English

224 viitettä

CINAHL (EBSCO)

S1 "panoramic radiogra*" OR "panoramic imag*" OR "panoramic x-ray*" OR "panoramic roentgen*" OR orthopantomogra* OR ortopantomogra* OR pantomogra*

S2 "valve prosth*" OR "valvular prosth*" OR "valve implant*" OR "valvular implant*" OR "valve replac*" OR "valvular replac*" OR "heart valve*" OR "cardiac valve*"

S3 "vessel prosth*" OR "vascular prosth*" OR "vessel graft*" OR "vascular graft*" OR "vessel implant*" OR "vascular implant*" OR "vessel replac*" OR "vascular replac*"

S4 "joint prosth*" OR "joint replac*" OR "replacement arthroplast*" OR "ankle prosth*" OR "ankle replac*" OR "elbow prosth*" OR "elbow replac*" OR "hip prosth*" OR "hip

replac*" OR "knee prosthe*" OR "knee replac*" OR "shoulder prosthe*" OR "shoulder replac**"

S5 "cardiac surg*" OR "heart surg*" OR "open heart"

S6 "organ transplant*" OR "kidney transplant*" OR "renal transplant*" OR "liver transplant*" OR "hepatic transplant*" OR "heart transplant*" OR "cardiac transplant*" OR "lung transplant*" OR "pancreas transplant*" OR "corneal transplant*" OR "bone marrow transplant*" OR "bone transplant*" OR "skin transplant**"

S7 (jaw OR jaws OR mandib* OR maxilla*) AND (radiotherap* OR "radiation therap**")

S8 immunosuppress* OR "immune suppress**"

S9 "bone density conservat*" OR "bone resorption inhibit*" OR antiresorpt* OR anti-resorpt* OR bisphosphonate* OR denosumab

S10 dialy* OR predialy* OR hemodialy*

S11 cirrho*

S12 diabet*

S13 "rheumatoid arthritis"

S14 "dental focal infection*" OR "dental infection*" OR "tooth infection*" OR "teeth infection*" OR "infected tooth" OR "infected teeth"

S15 S2 OR S3 OR S4 OR S5 OR S6 OR S7 OR S8 OR S9 OR S10 OR S11 OR S12 OR
S13 OR S14

S16 S1 AND S15 AND Narrow by language: English

137 viitettä

Kirjallisuutta

AAOMS. Use of adjuvant bisphosphonates and other bone-modifying agents in breast cancer: a Cancer Care Ontario and American Society of Clinical Oncology Clinical Practice Guideline J Clin Oncol, 35 (2017), pp. 2062-2081

Derks J, Tomasi C. Peri-implant health and disease. A systematic review of current epidemiology. J Clin Periodontol 2015;42 Suppl 16:S158-71.

Dhesy-Thind S, Fletcher GG, Blanchette PS, ym.. Use of Adjuvant Bisphosphonates and Other Bone-Modifying Agents in Breast Cancer: A Cancer Care Ontario and American Society of Clinical Oncology Clinical Practice Guideline. J Clin Oncol, 35 (2017), pp. 2062-2081.

EC, European Commission. European guidelines on radiation protection in dental radiology. The safe use of radiographs in dental practice. (2004) Radiation Protection, Issue number 136.

[Hammasperäiset äkilliset infektiot ja mikrobilääkkeet. Käypä hoito -suositus.](#) (2018) Suomalaisen Lääkäriseuran Duodecimin ja Suomen Hammaslääkäriseura Apollonian asettama työryhmä. Helsinki: Suomalainen Lääkäriseura Duodecim. Luettu xx.3.2021.

Helmrot E, Alm & Carlsson G (2005) Measurement of radiation dose in dental radiology. Radiation protection dosimetry 17: 114(1-3):168-171.

Jepsen S, Berglundh T, Genco R ym. Primary prevention of peri-implantitis: managing peri-implant mucositis. J Clin Periodontol 2015;42 Suppl 16:S152-7.

Khan AA, Morrison A, Kendler DL, ym. Case-Based Review of Osteonecrosis of the Jaw (ONJ) and Application of the International Recommendations for Management From the International Task Force on ONJ. Journal of Clinical Densitometry Volume 20, Issue 1, January-March 2017, Pages 8-24.

Nabil S ja Samman N: "Risk factors for osteoradionecrosis after head and neck radiation: a systematic review," Oral Surgery, Oral Medicine, Oral Pathology and Oral Radiology, Volume 113, Issue 1, January 2012, Pages 54-69.

NCRP, National Council on Radiation Protection and Measurement (2019) Report 177: Radiation Protection in Dentistry and Oral & Maxillofacial Imaging.

Siiskonen T (toim.). Suomalaisen keskimääräinen efektiivinen annos vuonna 2018. STUK-A263. 2020.

Liite A

Belgialaisessa review-tutkimuksessa (Filleul ym, 2010) käytiin läpi bisfosfonaattilääkitykseen liittyviä osteonekroositapauksia vuosilta 2003–2009. Tutkimukseen mukaan otettiin yhteensä noin 2400 potilastapausta. Näistä 89 % oli syöpähoitoihin liittyviä, ja 43 %:ssa tapauksista potilaalla oli diagnosoitu multipple myelooma. Tutkimuksessa todettiin, että 67 %:ssa tapauksista osteonekroosia edelsi potilaalle tehty hampaanpoisto.

Italialaisessa tutkimuksessa (Ripamonti ym. 2009) syöpäpotilaita tutkittiin osin retrospektiivisesti, osin prospektiivisesti. Mukana oli 966 syöpäpotilasta, joita oli hoidettu luunsyöpäsoluten toimintaa estävällä lääkkeellä luun metastaasien vuoksi. Hampaisto tutkittiin 154 potilaalta kliinisesti ja radiologisesti PTG-tutkimuksella, joiden perusteella hampaistosta saneerattiin infektiopesäkkeet ennen hoitojen aloitusta. Ryhmää verrattiin retrospektiivisesti toiseen potilasryhmään, joiden hampaistoa ei oltu ennen hoitojen aloitusta tutkittu ja saneerattu.

Kaikista tutkimukseen osallistuneista potilaista 2,9 %:lla todettiin osteonekroosi. Tuloksena todettiin, että osteonekroosin ilmaantuvuus oli merkittävästi pienempi (1,3 %) sillä ryhmällä, jolle hampaiston tutkimus oli tehty ennen lääkityksen aloittamista. Sille ryhmälle, joille ei oltu tehty hampaiston tutkimusta ennen lääkityksen aloittamista, ilmaantuvuus puolestaan oli 3,2 %.

Kreikkalaisessa tutkimuksessa (Dimopoulos ym. 2009) oli mukana 128 multipple myeloomaa sairastavaa potilasta, joilla kaikilla aloitettiin bisfosfonaattilääkitys. Potilaista osa oli mukana toimintamallissa, jossa hampaiston tutkimus, mukaan lukien röntgentutkimus, tehtiin preventiivisesti ennen lääkityksen aloitusta, ja osa oli hoidettu ennen toimintamallin käyttöönottoa. Kaikista tutkimukseen osallistuneista potilaista 12,8 % kehittyi osteonekroosi. Tutkimuksessa todettiin, että osteonekroositapausten ilmaantuvuus

pieneni lähes kolmasosaan aiemmasta ryhmässä, jotka olivat mukana uudessa toimintamallissa.

Italialaisessa tutkimuksessa (Vandone ym. 2012) oli vastaavasti mukana 269 syöpäpotilasta, joilla hoidettiin luun metastaaseja bisfosfonaateilla. Näistä osalle tehtiin hampaiston tutkimus sekä PTG-kuvaus ennen lääkityksen aloitusta, osalle ei. Osteonekroosi kehittyi 2,8 % niistä potilaista, joille hampaiston tutkimus oli preventiivisesti tehty ja 5,2 % niille potilaille, joille tutkimusta ei oltu lääkityksen aloittamista edeltävästi tehty.

Yhdysvaltalaisessa tutkimuksessa (Lo ym. 2010) noin 13 000 potilaan kyselytutkimuksessa tutkimuksen kohteena olivat potilaat, joilla oli pitkäaikainen tablettimuotoinen lääkitys osteoporoosiin. Tutkimuksessa todettiin, että lääkitykseen liittyvän osteonekroosin prevalenssi potilailla oli 0,1 %. Prevalenssi kasvoi 0,21 %:iin niillä potilailla, joiden lääkityksen kokonaiskesto oli suurempi kuin 4 vuotta.

Liite B

Yhdysvaltalaisessa tutkimuksessa (Chang ym. 2007) oli mukana 413 potilasta, joilla oli suunielun alueen karsinooma, jota hoidettiin sädehoidolla. Kaikille hampaallisille potilaille tehtiin hampaiston kliininen tutkimus sekä PTG-tutkimus. Vaikka tutkimuksessa ei voitu suositella sädehoitoa edeltäviä profylaktisia hampaan poistoja suhteellisen hyväkuntoisille hampaille, todettiin kuitenkin, että täydellinen hampaiston tutkimus sisältäen PTG-kuvauksen on vahvasti suositeltavaa ennen leukojen alueen sädehoitoa.

Hollantilaisessa retrospektiivisessä tutkimuksessa (Schuurhuis ym. 2011) oli mukana 80 potilasta, jotka olivat saaneet pään alueen sädehoitoa ja jotka olivat hampaallisia tai osin hampaallisia. Tästä potilasryhmästä todettiin 76 %:lla olleen suun ja leukojen alueen infektiopesäkkeitä, joista suurin osa oli parodontaalialueen tulehduksia. Osteoradioneekroosin ilmaantuvuus ryhmässä oli 9/80. Tutkimuksessa todettiin, että niillä potilailla, joilla oli yli 6 mm ientaskuja, oli kohonnut riski sairastua osteoradioneekroosiin.

Hollantilaisessa katsausartikkelissa (Spijkervet ym. 2020) todetaan, että nykyaikaiset pään alueen sädehoitomenetelmät aiheuttavat vähemmän haittaa pään alueen sylkirauhasille ja siksi hampaiden suussa säilymisen ennuste on viime vuosina parantunut. Toisaalta tämän seurauksena parodontaalisairauksien rooli osteonekroosin synnyssä on samalla kasvanut aiempaan verrattuna. Katsausartikkelissa esitetään, että ennen pään alueen sädehoidon aloittamista infektiopesäkkeinä tulee saneerata syvät kariesvauriot, aktiivinen parodontiitti, jossa yli 6 mm:n ientaskuja, hampaat, jotka eivät ole enää restauroitavissa, apikaali-infektiot ja ei-vitaalit hampaat, osittain puhjenneet hampaat sekä kystat.

Liite C

Voimakas immunosuppressiivinen lääkitys lisää infektioiden ja infektiokomplikaatioiden riskiä. Riski lisääntyy esimerkiksi reumatauteihin käytettävän biologisen lääkityksen, elinsiirtopotilaan hyljinnänestolääkityksen sekä monien syöpähoitojen vuoksi.

Immunosuppressoituilla potilailla on suurentunut riski hammasperäisiin yleis- ja etäinfektioihin, esimerkiksi aivoabsessiin tai syvään kaulan alueen infekioon. Kliinisen tutkimuksen lisäksi radiologinen tutkimus tarvitaan infektion lähteen tunnistamiseksi.

Viime vuosina on julkaistu useita raportteja potilaista, joilla on todettu hammasperäinen aivoabsessi. Kiinalainen case-raportti (Lo ym. 2020) käsitteli 39-vuotiasta potilasta, jolla oli taustalla psoriaattinen artriitti ja siihen biologinen lääkitys. Potilaalla diagnosoitiin hammasperäinen aivoabsessi bakteerinäytteen perusteella. Japanilainen julkaisu (Akashi ym. 2016) puolestaan käsitti kolmen potilaan tapausselostukset. Kaikilla heistä oli todettu aivoabsessi, jonka aiheuttajana olivat hammasperäiset bakteerit. Kaikilla näillä potilailla hampaisto oli tapahtumahetkellä ollut oireeton. Kiinalaisessa tapausselostuksessa (Jung ym. 2019) kuvattiin 45-vuotiaan potilaan hammasperäinen aivoabsessi. Infektiokomplikaatio hoidettiin parodontiittisten hampaiden poistolla sekä antibioottihoidolla.

Suomalaisessa retrospektiivisessä tutkimuksessa (Velhonoja ym. 2020) oli mukana 277 potilasta, jotka olivat olleet sairaalahoidossa syvän kaulan alueen infektion vuoksi. Infektion etiologia oli 44,8 % tapauksista hammasperäinen. Tutkittavista potilaista 8.3% oli immunosuppressoituja. Italialaisessa tutkimuksessa (Marioni ym. 2008) taas käytiin retrospektiivisesti läpi 85 potilastapausta vuosilta 2000-2006. Näissä kaikilla potilailla oli ollut syvä kaulan alueen infektio, joka oli todettu hammasperäiseksi. Tutkimuksessa yleisimmäksi aiheuttajaksi todettiin poskihampaiden radiologisesti havaittu apikaalinen parodontiitti.

Suomalaisessa kohorttitutkimuksessa (Grönholm ym. 2013) tutkittiin retrospektiivisesti 60 potilasta, joilla oli apikaalisesta parodontiitista johtuva kaulan syvä infektiio. Merkittävin hammasperäinen riskitekijä oli keskeneräinen juurihoito (27% tapauksista). Valmis juurihoito puolestaan oli ollut aiheuttajana 12 % tapauksista, ja näistä suurin osa oli ollut röntgenologisesti arvioituna heikkolaatuisesti tehtyjä (esimerkiksi merkittävästi vajaa juurentäyte).

Espanjalaisessa vertailevassa tutkimuksessa (Castellanos-Cosano ym. 2013) oli mukana 42 maksansiirtojonossa olevaa potilasta ja 42 verrokkia. Tutkimuksessa todettiin, että maksansiirtojonossa olevista potilaista 79 %:lla oli radiologisesti ainakin yksi apikaalinen parodontiitti, kun kontrolliryhmässä vastaava luku oli 50 %. Ruotsalaisessa tutkimuksessa (Buhlin ym. 2007) tehtiin hampaiston tutkimus mukaan luettuna PTG-kuvaus 51 potilaalle, joilla oli krooninen munuaistauti sekä dialyysihoito. Heistä 51 %:lla oli apikaalinen parodontiitti ja 35 %:lla vakava parodontiitti.