

**TERVEYDENHUOLLON PALVELUVALIKOIMANEUVOSTON KOKOUS nro 20/2022 toimikausi 2020-2023**

Aika 23.9. klo 11.25-29.9.2022 klo 12.00 saakka

Paikka Sähköpostikokous/Webropol

Osallistujat Sirkku Pikkujämsä, puheenjohtaja (läsnä)

Jäsenet

Juha Auvinen (poissa)
Teppo Heikkilä (läsnä)
Tapani Hämäläinen, varapj. (läsnä)
Sirkku Jyrkkiö (läsnä)
Janne Leinonen, varapj. (läsnä)
Ismo Linnosmaa (läsnä)
Mirva Lohiniva-Kerkelä, varapj. (läsnä)
Heikki Lukkarinen (läsnä)
Minna-Liisa Luoma (poissa)
Marja Pöllänen (läsnä)
Sari Raassina (läsnä)
Piia Rannanheimo (läsnä)
Juhani Sand (poissa)
Valpuri Taulasalo (läsnä)
Katri Vehviläinen-Julkunen (läsnä)

Varajäsenet

Riitta Aejmelaesus (poissa)
Veli-Matti Ulander (poissa)
Vesa Jormanainen (poissa)
Juha Korpelainen (poissa)
Kirsi Vainiemi (poissa)
Marina Kinnunen (poissa)
Jarmo J. Koski (poissa)
Niina Koivuvuuta (poissa)
Heli Mattila (poissa)
Nina Lindfors (poissa)
Tuula Kock (poissa)
Kari Punnonen (poissa)
Sari Mäkinen (poissa)
Kirsti Tolonen (poissa)
Teuvo Antikainen (poissa)

1. Avaus, kokouksen osallistujat, päätösvaltaisuus

Kokoukseen osallistuneiksi katsottiin ne esteettömät jäsenet tai heidän sijastaan varajäsenet, jotka ilmoittivat kantansa (hyväksyn / en hyväksy) määräaikaan 29.9.2022 klo 12.00 mennessä. Kokous on päätösvaltainen, koska puheenjohtaja ja vähintään kymmenen jäsentä osallistui.

2. Lausuntopalvelu.fi-palveluun lausuntokierrokselle hyväksyttävät kuvantamisen kriteerit ja valmistelumuistio: bitewing-röntgentutkimus oireettomalle henkilölle karieksen varhaiseksi toteamiseksi, Kati Koskinen ja kuvantamistutkimusten jaoston vastuusihteri Ritva Bly (liite 2a-b)

Kuvantamistutkimusten jaosto on valmistellut esityksen kriteereistä oireettomalle henkilölle tehtävän bitewing-röntgentutkimuksen oikeutuksesta karieksen varhaiseksi toteamiseksi.

Päätös: Hyväksyttiin luonnos kriteereistä perusteluineen ja valmistelumuistio vietäväksi lausuntopalvelu.fi-palveluun kommentoitavaksi.

3. Mielenterveys- ja päihdepalvelujen jaoston täydentäminen, Sari Koskinen

Palko päätti kokouksessaan 15.6.22 ottaa transkraniaalinen magneettistimulaatio (rTMS) –aiheen suositusvalmisteluun niin, että menetelmän käyttöä tarkastellaan sekä masennuksen että kroonistuneen kivun hoidossa sekä lisäksi tarkastellaan transkraniaalinen tasavirtastimulaatio (tDCS)-menetelmän käyttöä masennuksen hoidossa.

Nykyinen mielenterveys- ja päihdepalvelujen jaosto on koottu ja nimitetty muiden aiheiden valmistelemiseksi. Palko voi nimetä myös kesken toimikauden jaostoihin lisää jäseniä, jos katsoo, että se on tarkoituksenmukaista jaoston riittävän asiantuntemuksen varmistamiseksi.

Jaoston asiantuntemusta halutaan täydentää ottamalla jaoston toimintaan mukaan Satu Jääskeläinen, joka toimii Tyksin kliinisen neurofysiologian vastuualueen ylilääkärinä ja kuvantamisen toimialueen toimialuejohtajana sekä Turun Yliopiston kliinisen neurofysiologian professorina. Hänellä on paljon sekä tutkimus- että kliinistä kokemusta rTMS- ja tDCS- menetelmistä. Tarkempi kuvaus hänen ansioistaan löytyy CV:stä, joka on oheismateriaalina.

Päätös: Nimitettiin mielenterveys- ja päihdepalvelujen jaoston uudeksi jäseneksi kliinisen neurofysiologian professori, ylilääkäri ja vastuualuejohtaja Satu Jääskeläinen jaoston toimikauden loppuun eli 30.6.2023 saakka.

4. Seuraavat kokoukset

- 27.10 klo 10-16 (VM Nh Jakovara, Mariankatu 9, Hki/Teams)
- 15.12 klo 10-16 (OKM, Meritullinkatu 10, Helsinki, Nh Seminarium, 2krs. K214/Teams)

5. Kokouksen päätös

Puheenjohtaja Sirkku Pikkujämsä päätti sähköpostikokouksen 29.9.2022 klo 12.00.

Puheenjohtaja Sirkku Pikkujämsä

Pääsihteeri Kati Koskinen

Erityisasiantuntija Sari Koskinen

LIITTEET Liite 2 a-b

JAKELU Neuvoston varsinaiset jäsenet

TIEDOKSI Sihteeristö ja varajäsenet

Hyväksytty Palkon neuvoston sähköpostikokouksessa 23.-29.9.2022 julkaistavaksi lausuntoa varten Lausuntopalvelu.fi –palvelussa

Palveluvalikoimaneuvoston päätös

Terveydenhuollon palveluvalikoimaneuvoston päätös oireettomalle henkilölle kariuksen varhaiseksi toteamiseksi tehtävän bitewing-röntgentutkimuksen kriteereistä

Palveluvalikoimaneuvosto päättää säteilylain (859/2018) 111.2 §:n nojalla:

Soveltamisala

Tätä päätöstä sovelletaan säteilylain 111.1 §:ssä tarkoitetun kirjallisen perustelun laatimiseen oireettomalle henkilölle kariuksen varhaiseksi toteamiseksi tehtävän bitewing-röntgentutkimuksen oikeutuksesta.

Päätös koskee terveydenhuoltolain (1326/2010) 1 §:ssä, Ahvenanmaan terveydenhuoltolain (landskapslag om hälso- och sjukvård) (2011:114) 1 §:ssä ja yksityisestä terveydenhuollosta annetun lain (152/1990) 1 §:ssä tarkoitettujen terveydenhuollon palvelujen yhteydessä tehtäviä tutkimuksia.

Tätä päätöstä ei sovelleta tutkimukseen, joka on osa seulonnoista annetussa valtioneuvoston asetuksessa (339/2011) säädettyä seulontaohjelmaa tai lääketieteellisestä tutkimuksesta annetussa laissa (488/1999) säädettyä lääketieteellistä tutkimusohjelmaa.



Kriteerit

Bitewing-röntgentutkimus oireettomalle henkilölle on oikeutettu, kun

- 1) se on tarpeen hammaslääkärin tekemän suun terveydentilan arvion perusteella, ja
- 2) hampaistossa on yksi kiilteen läpäissyt tai useita eteneviä kariesvaurioita taikka henkilöllä on useita kariekselle altistavia riskitekijöitä, ja
- 3) edellisestä vastaavasta tutkimuksesta on kulunut vähintään yksi vuosi.

Voimaantulo

Tämä päätös tulee voimaan xx xx päivänä xxkuuta 2023 ja on voimassa toistaiseksi.

Helsingissä xx xx päivänä xxkuuta 2022

Puheenjohtaja

Sirkku Pikkujämsä

Pääsihteeri

Kati Koskinen



Päätöksen saatavuus

Tämä päätös perusteluineen ja valmistelumuistio (linkki lisättävä) on julkaistu

Terveydenhuollon palveluvalikoimaneuvoston kotisivuilla <https://palveluvalikoima.fi/> (linkki lisättävä)

Liite Päätöksen perustelut

Liite

Päätöksen perustelut

Johdanto

Suun krooniset tulehdukset, karies ja kiinnityskudossairaus (parodontiitti), ovat pääosin oireettomia tai vähäoireisia ja pääsevät siten helposti etenemään huomaamatta ja voivat edetessään aiheuttaa muita vakavia sairauksia. Karies on mikrobivälitteinen sairaus. Se aiheuttaa eriasteisia hampaan kovakudosvaurioita ja voi hoitamattomana johtaa hammasperäisen infektion syntyyn. Sen estämiseksi on tärkeää löytää karies riittävän varhaisessa vaiheessa. Hampaan kovakudosvaurion toteamiseksi saatetaan tarvita bitewing-röntgenkuvausta, jossa kuvattava pitää kuvaa otettaessa pientä röntgenfilmiä hampaitensa takana. Tämän röntgentutkimuksen oikeutusta oireettomille henkilöille ei ole aiemmin kansallisesti arvioitu.

Tausta

Joulukuussa 2018 voimaan tulleen säteilylain (859/2018) 111 §:n perusteella lääketieteellisen säteilyaltistuksen oikeutuksesta on laadittava kyseistä henkilöä koskeva erityinen kirjallinen perustelu silloin, kun oireettomaan henkilöön kohdistuva taudin varhaista toteamista varten tarvittava säteilyaltistus ei ole osa seulontaohjelmaa. Perustelun laatimisessa on noudatettava palveluvalikoimaneuvoston laatimia tutkimukseen pääsyn kriteerejä, mikä vaatimus koskee myös yksityisestä terveydenhuollosta annetussa laissa tarkoitettuja terveydenhuollon palveluja. Säteilylaki on voimassa koko Suomessa Ahvenanmaa mukaan lukien. Säteilylailla pannaan täytäntöön säteilyturvallisuusdirektiiviä 2013/59/Euratom.

Karieksen aiheuttamalle hampaiden reikiintymiselle altistavat riittämätön itsehoito, huono suuhygienia, sokeripitoinen ravinto ja tiheät ateriovälit sekä vähentynyt syljeneritys. Karieksen varhaisella havaitsemisella ja vaurioiden etenemisen pysäyttämällä voidaan



välttää paikkaus- tai jopa juurihoidolta. Kariesvauriot etenevät usein oireettomina paikkausta vaativiksi, ja oireilu voi alkaa vasta, kun hammasperäinen infektio on jo syntynyt. Näönvarainen tarkastus on riittämätön hammasluuhun (dentiiniin) ulottuvien kariesvaurioiden havainnointiin, erityisesti poskihampaiden välipinnoilla.

Tavoitteet

Näiden kriteerien tarkoituksena on linjata bitewing-röntgentutkimuksen edellytyksiä ja karsia turhia tutkimuksia. Nyt esitetyt kriteerit on laadittu tieteelliseen näyttöön perustuen oireettoman henkilön kariesen varhaiseksi toteamiseksi. Kriteerit koskevat koko suomalaista väestöä.

Kirjallisuuden perusteella havaittiin bitewing-röntgentutkimuksen olevan näönvaraista tutkimusta luotettavampi havaitsemaan hammasvälipintojen kariesvaurioita ja arvioimaan niiden syvyyttä ja laajuutta. Bitewing-röntgentutkimuksen tarkkuuden todettiin olevan suuri erityisesti hammasvälipinnoilla, mutta herkkyuden olevan tarkkuutta pienempi. Bitewing-röntgentutkimuksella todettiin olevan vähäinen riski vääriin positiivisiin löydöksiin.

Röntgenkuvausta ei tarvita, jos kliinisesti (kuituvaloa tai muuta menetelmää kuin röntgenkuvausta käyttäen) voidaan riittävän luotettavasti todeta, että karies on vain kiilteen alueella. Käytännössä tämä tulee kyseeseen, jos karies on vapaalla pinnalla ja muutenkin hyvin tutkittavissa. Matalan riskin potilasryhmissä seulontakuvauksista ei ole todettu hyötyä. Yksiselitteistä suositusta kuvausvälistä ei kirjallisuuden perusteella voida antaa. Oireettomalle henkilölle ei katsota perustelluksi tehdä bitewing-röntgentutkimusta useammin kuin vuoden välein. Bitewing-röntgentutkimuksen tarvetta pitää arvioida yksilöllisen kariesriskin perusteella. Palveluvalikoimaneuvosto on aiemmin antanut suosituksen ”Huonon suuhygienian aiheuttaman sairastumisriskin pienentäminen omahoidon tuella ja elintapaohjauksella korkean riskin potilailla”, jossa määritellään riskitekijöitä.

Hyväksytty Palkon neuvoston sähköpostikokouksessa 23.-29.9.2022 julkaistavaksi lausuntoa varten Lausuntopalvelu.fi-palvelussa

Valmistelumuistio palveluvalikoimaneuvoston kriteereille:

Bitewing-röntgentutkimus oireettomalle henkilölle
kariuksen varhaiseksi toteamiseksi

Sisällysluettelo

1	Kriteerien laatimisen perusteet	1
1.1	Terveysongelman määrittely	1
1.2	Luonnollinen kulku.....	3
1.3	Vaikutukset toimintakykyyn	5
2	Arvioitava menetelmä.....	5
2.1	Menetelmän kuvaus	5
3	Nykyinen tutkimus- ja hoitokäytäntö sekä menetelmä, johon verrataan	8
3.1	Nykyiset tutkimus- ja hoitokäytännöt	8
3.2	Käypä hoito –suositus,	9
3.3	Muut kotimaiset suositukset	9
3.4	Arvio tosiasiallisesta toteutumisesta.....	10
3.5	Ulkomaiset suositukset ja käytännöt	10
4	Vaikuttavuus, turvallisuus ja näytön arviointi	11
4.1	Bitewing-röntgentutkimus kariksen havainnoinnissa	11
4.2	Luurajan kulun arviointi bitewing-röntgenkuvasta.....	13
4.3	Bitewing-röntgentutkimuksen oikeutusarviointi.....	13
5	Tilastotiedot.....	18
5.1	Tutkimus-, toimenpide- ja asiakasmäärät.....	18
5.2	Terveystieteiden huollon kustannukset.....	21



6	Eettiset ja järjestämiseen liittyvät näkökohdat	22
6.1	Hyötyjen ja haittojen suhde	22
6.2	Autonomia eli itsemääräämisoikeus	22
6.3	Ihmisen kunnioittaminen.....	23
6.4	Oikeudenmukaisuus ja yhdenvertaisuus	23
6.5	Eettiset tekijät itse menetelmän arvioon liittyen	23
7	Kansalaisnäkökulma ja potilaskokemus	23
8	Valmistelun vaiheet	23
9	Kriteerien valmisteluun ja hyväksymiseen osallistuneet	23
10	Lisätiedot.....	24
10.1	Röntgensäteily	24
11	Yhteenveto	26



Valmistelumuistion tarkoitus

Palkon kuvantamisen kriteerien kokonaisuus koostuu varsinaisista kriteereistä perusteluineen ja tästä valmistelumuistiosta. Valmistelumuistion tarkoitus on tuoda esille, mihin tietoon kriteerit perustuvat, sekä miten kriteerien valmistelu on tapahtunut.

Kriteerit perusteluineen ja taustamateriaaleineen julkaistaan [Palkon kotisivuilla \(linkki lisättävä\)](#) suomeksi. Kriteerit perusteluineen julkaistaan myös [ruotsiksi](#) ja [englanniksi](#).

1 Kriteerien laatimisen perusteet

Joulukuussa 2018 voimaan tulleen säteilylain (859/2018) 111 §:n perusteella lääketieteellisen säteilyaltistuksen oikeutuksesta on laadittava kyseistä henkilöä koskeva erityinen kirjallinen perustelu silloin, kun oireettomaan henkilöön kohdistuva taudin varhaista toteamista varten tarvittava säteilyaltistus ei ole osa seulontaohjelmaa. Perustelun laatimisessa on noudatettava palveluvalikoimaneuvoston laatimia tutkimukseen pääsyn kriteerejä, mikä vaatimus koskee myös yksityisestä terveydenhuollosta annetussa laissa tarkoitettuja terveydenhuollon palveluja.

Suun krooniset tulehdukset, karies ja kiinnityskudossairaus (parodontiitti), ovat pääosin oireettomia tai vähäoireisia ja pääsevät siten helposti etenemään huomaamatta ja voivat edetessään aiheuttaa muita vakavia sairauksia (Terveydenhuollon palveluvalikoimaneuvosto 2021). Karies ja parodontiitti ovat maailmanlaajuisesti yleisimpiä sairauksia. Karies on mikrobivälitteinen sairaus. Se aiheuttaa eriateisia hampaan kovakudosvaurioita ja voi hoitamattomana johtaa hammasperäisen infektion syntyyn. Sen estämiseksi on tärkeää löytää karies riittävän varhaisessa vaiheessa. Hampaan kovakudosvaurion toteamiseksi saatetaan tarvita bitewing-röntgentutkimusta. Parodontiitti eli hampaan kiinnityskudosten sairaus alkaa usein ientulehduksesta. Hoitamattomana parodontiittia aiheuttavat bakteerit tunkeutuvat ientaskuun ja alkavat hajottaa hammasta leukaluuhun kiinnittäviä sidekudossäikeitä.

1.1 Terveysongelman määrittely

Suomessa hoitoa vaativaa kariesta on noin 20 prosentilla aikuisista. Kiinnityskudossairautta esiintyy jo alle 30-vuotiailla, erityisesti tupakoivilla henkilöillä ja vaikean kiinnityskudossairauden ilmaantuvuus kasvaa jyrkästi 20-40- vuotiailla. Kiinnityskudossairauden aiheuttaman kiinnityskudoskadon seurauksena esiintyy

syventyneitä ientaskuja yli 70 prosentilla miehistä ja lähes 60 prosentilla naisista. Yli 70 – vuotiailla proteeseja käyttävien ja täysin hampaattomien henkilöiden osuus on edelleen suuri, kun joka neljäs mies, ja joka kolmas nainen on hampaaton (joko ilman proteesia tai heillä on käytössä kokoproteesi). (Terveystieteiden tutkimuskeskus 2021).

Karieksen ilmenemiseen vaikuttavat useat tekijät. Karies aiheuttaa eriasteisia hampaan kovakudosvaurioita. Vaurioiden ilmaantuminen ja laajuus riippuvat suun mikrobiston koostumuksesta ja organisoitumisesta, ravinnosta, hampaan vastustuskyvystä, syljen määrästä ja ajasta, jonka hampaan pinta on plakin peittämä.

Suomessa tehdään perusterveydenhuollossa ja yksityisellä sektorilla vuosittain yhteensä yli 3 miljoonaa paikkaushoitotoimenpidettä (Kuva 2) ja hammaslääkärin työajasta 30–50 prosenttia kuluu paikkaushoittoon. Aikuisväestössä kariesvaurioita esiintyi Terveys 2000 - tutkimuksen mukaan yleisimmin yli 65-vuotiailla (hampaallisista miehistä 51 prosentilla ja naisista 30 prosentilla) ja Terveys 2011 -tutkimuksen mukaan yli 75-vuotiailla (hampaallisista miehistä 51 prosentilla ja naisista 23 prosentilla). Lasten ja nuorten hammasterveydestä Suomessa ei ole 2000-luvun jälkeen saatu kattavaa tutkittua tietoa. Hampaan paikkaushoito Käypä hoito -työryhmän tekemän kyselyn mukaan 12-vuotiaita, joilla ei ole kariesta ja joilla on paikkaamattomat (intaktit) hampaat omaavia (DMF 0) oli Suomessa 42–77 prosenttia ikäluokasta vuonna 2016. Vastaavasti 15-vuotiailla DMF 0 oli 32–66 prosentilla ikäluokasta. Paikkakuntien väliset erot ovat suuria, mutta tulokset olivat kaikissa samansuuntaisia: 12–15 ikävuoden välillä paikkaushoitoa tarvitsevien nuorten osuus kasvaa selvästi. Käypä hoito -suositusten (Karieksen hallinta) mukaan yksilöllinen kariesin hallinnan suunnittelu edellyttää reikiintymisriskin arvioimisen lisäksi pintakohtaista kariesvaurioiden syvyyden ja aktiivisuuden havainnointia. Havainnointi on suositeltavaa tehdä näönvaraisesti käyttämällä apuna kuituvaloa ja tarvittaessa röntgenkuvausta sekä muita havainnointimenetelmiä (ks. luku 2.1). Varhainen vaurioiden havainnointi ja altistavien tekijöiden huolellinen selvitys sekä niihin puuttuminen mahdollistavat vaurioiden etenemisen pysäyttämisen.

Terveys 2000 -tutkimuksen mukaan ien- ja hampaan kiinnityskudossairaudet ovat merkittävä hammashoidollinen kansanterveysongelma 30 vuotta täyttäneillä hampaallisilla suomalaisilla. Lentulehdusta esiintyy 74 prosentilla, syventyneitä (≥ 4 mm) ientaskuja esiintyy 64 prosentilla ja syviä (vähintään 6 mm) ientaskuja esiintyy 21 prosentilla. Terveys 2011 -tutkimuksen mukaan sairauden esiintyvyydessä ei ole tapahtunut olennaisia muutoksia verrattuna Terveys 2000 -tutkimuksen tietoihin. Edennyt kiinnityskudossairaus johtaa hammasta ympäröivän marginaalisen luun madaltumiseen, mitä voidaan väli- ja poskihammasalueella arvioida bitewing-röntgentutkimuksen perusteella. Vaikean parodontiitin esiintyvyys lisääntyy iän myötä siten, että ilmaantuvuus kasvaa jyrkästi 20. ja 40. ikävuoden välillä. Maailmanlaajuisesti tarkasteltuna vaikean parodontiitin esiintyvyys (11,2 prosenttia) ei ole muuttunut vuodesta 1990 vuoteen 2010 (Kassebaum ym. 2014). Implanteilla hoidetuilla potilailla esiintyy bakteeriärsytyksen aiheuttamaa implantteja ympäröivien ienten tulehdusta, joka rajautuu pehmytkudoksiin (peri-implanttikumosiittia) 43 prosentilla ja hammasimplantteja ympäröivien kudosten tulehdusta, jolle on tyypillistä etenevä luukato implanttia ympäröivässä ja tukevassa luussa (peri-implantiittia) 22 prosentilla (Jepsen ym. 2015, Derks ym. 2015). Hampaan kiinnityskudosten terveydellä on merkitystä moniin sairauksiin. Parodontiitti lisää ja pitää hoitamattomana yllä elimistön matala-asteista tulehdustilaa (Paraskevas ym. 2008). Laitos- ja sairaalapotilailla huono suunterveys suurentaa riskiä sairastua pneumoniaan ja muihin hengitystieinfektioihin (Sjögren ym. 2008). Diagnostiikan tavoitteena on tunnistaa jo varhaisvaiheessa tulehduksen merkit, kiinnityskato ja taudin uusiutuminen hoidetulla parodontiittipotilaalla (Käypä Hoito Parodontiitti 2016).

1.2 Luonnollinen kulku

Karieksen aiheuttamalle hampaiden reikiintymiselle altistavat riittämätön itsehoito, huono suuhygienia, sokeripitoinen ravinto ja tiheät ateriovälit sekä vähentynyt syljeneritys. Karieksen varhaisella havaitsemisella ja vaurioiden etenemisen pysäyttämällä voidaan välttyä paikkaus- tai jopa juurihoidolta.

Karieksen eteneminen maitohampaassa on nopeampaa kuin pysyvissä hampaissa. Maitoposkihampaan anatomian vuoksi karieksen diagnosointi on haastavaa hampaiden välistä (approksimaalivälistä, proksimaalivälistä), koska hampaat ovat leveältä alueelta kiinni toisissaan.

Lapsilla tulehduspesäke sijaitsee usein juurten haarautumiskohdassa (furkaatioissa), koska maitohampaan juuren kärjestä tulehduksella on taipumus levitä juuren sisäisivuja juurten haarauman (furkan) alueelle ja lisäksi maitohampaistossa poskihampaissa esiintyy suurentuneita hammasluussa olevia kanavia (dentiinikanavia), joita pitkin tulehdus leviää juurten väliselle alueelle. Nämä muutokset voidaan havaita bitewing-röntgenkuvista.

Ensimmäiset pysyvät poskihampaat puhkeavat noin 6 vuoden iässä ja välihampaat (premolaarit) noin 10-vuotiaana alkavan toisen vaihdunnan aikana. Jo ennen toisen vaihdunnan alkamista voidaan kehittyvän hampaan kruunun (hampaanterän) sijainti tai sen mahdollinen puuttuminen voidaan havaita bitewing-röntgenkuvista. Niissä näkymä on rajattu premolaarien ja poskihampaiden kruunujen ja marginaalisen luunrajan alueelle, joten panoraamatomografia antaa hampaistonkehityksestä ja mahdollisista tulehduspesäkkeistä (infektiofokuksista) laajemman näkymän. Jos röntgentutkimus tehdään oireen perusteella, silloin kyse ei ole oireettomalle henkilölle tehdystä tutkimuksesta eikä tässä valmistelumuistiossa käsiteltyjä kriteerejä sovelleta.

Parodontiitin eli hampaan kiinnityskudosten sairauden merkittävin aiheuttaja on hampaiden pinnoille kertyvä plakki (järjestäytynyt bakteeriyhdyskunta), joka johtaa ientulehdukseen ja sitä myötä voi hoitamattomana johtaa parodontiittiin tai muihin iensairauksiin. Plakin kerääntymistä edesauttavia tekijöitä ovat hammaskiven lisäksi kruunujen ja täytteiden reunat. Parodontiitti on usein kivuton, mutta oireina voivat olla ienverenvuoto, hampaiden lisääntynyt liikkuvuus tai pahanhajuinen hengitys.

1.3 Vaikutukset toimintakykyyn

Kariesvauriot etenevät usein oireettomina paikkausta vaativiksi, ja oireilu voi alkaa vasta, kun hammasperäinen infektio on jo syntynyt. Oireettoman henkilön on vaikea arvioida itse paikkauksen tarvetta.

Maitohampaissa kariesvauriot etenevät nopeasti, ja ovat usein jo varsin laajoja ennen kuin ne ovat silmin havaittavia tai alkavat oireilla. Mikäli vaurio etenee laajaksi, hammas voidaan joutua poistamaan ennen aikaisesti. Maitohampaan poisto ennen pysyvän hampaan puhkeamista voi aiheuttaa myöhemmin purennassa muutoksia tai muuta toiminnallista tai esteettistä haittaa.

Hoitamattomana parodontiitti pitää yllä elimistön matala-asteista tulehdustilaa. Edetessään parodontiitti aiheuttaa hampaiden kiinnityskudoksen menetystä, minkä vuoksi hampaat alkavat heilua ja lopulta joudutaan poistamaan. Parodontiitti voi myös akutisoitua ja aiheuttaa yleistyneen infektion.

Hammasperäinen infektio voi hoitamattomana aiheuttaa yleistyneen infektion, ja olla jopa hengenvaarallinen. Suomalaisessa tutkimuksessa sairaalahoitoa vaatineista syvän kaulan alueen infektiosta lähes puolet todettiin hammasperäisiksi (Velhonoja ym. 2020).

2 Arvioitava menetelmä

2.1 Menetelmän kuvaus

Intraoraalikuvaus on hampaiston ja leukojen alueen tutkimuksiin käytettävä röntgenkuvausmenetelmä. Menetelmässä röntgenputki tuodaan lähelle potilaan suun aluetta ja kooltaan pieni levymäinen kuvailmaisim sijoitetaan potilaan suun sisään. Kuvanilmaisimen asetteluun suun sisällä käytetään tarvittaessa erilaisia ohjaimia. Röntgenputkelta tuleva säteily muodostaa hampaiden ja leuan varjokuvan

kuvailmaisimelle. Kuvaustavalle on ominaista verrattain pieni kerralla kuvattava alue sekä kuvantamisen kannalta hyvin vakioitu kohde.

Intraoraalikuvausmenetelmiä ovat bitewing-röntgenkuvaus, periapikaalikuvaus ja okklusaalikuvaus. Bitewing-kuvauksessa kuva-ala ulotetaan kulmahampaan takareunasta viimeisen poskihampaan takapinnalle. Kuvaprojektio on kohtisuoraan hammaskaarta, jotta hampaiden välipinnat eivät kuvautuisi päällekkäin ja vaikeasti havaittavat kariesvauriot erityisesti hampaiden approksimaaliväleissä ja paikkojen alla erottuisivat mahdollisimman tarkasti. Bitewing-kuvista voidaan arvioida kariesvaurion laajuutta. Lisäksi bitewing-tutkimuksen on havaittu olevan luotettava menetelmä dentiiniin (hammasluuhun) ulottuvien ja hammasvälivaurioiden havaitsemisessa sekä pysyvissä että maitohampaissa (Käypä Hoito: Karies). Bitewing-kuvista havainnoidaan sekundaarikariesvauriot, paikkayli- ja alimäärät hammasväleissä ja paikan muoto. Bitewing-kuvista havaittu kariesvaurion syvyys ja suhde ydinonteloon vaikuttaa hoitomenetelmän valintaan. Mikäli potilaan hampaistossa on horisontaalista luukatoa, ei luunraja välttämättä mahdu kuvatulle alueelle. Tällöin bitewing-kuvat voidaan ottaa käyttäen pystysuuntaan aseteltua kuvailmaisinta. Bitewing-röntgentutkimuksen tarkkuuteen ja toistettavuuteen vaikuttaa merkittävästi tutkimuksen suorittajan koulutus ja kokemus (Diniz ym. 2010). Hammaslääkäreiden kyvyssä arvioida kariesta bitewing-kuvista on merkittäviä eroja, joihin vaikuttaa kuvanlaatu, katseluolosuhteet ja kokemus (Hellen-Halme ym. 2010).

Bitewing-röntgenkuvauksessa käytettävä ionisoivan röntgensäteilyn määrä on potilaan terveysvaikutusten kannalta erittäin pieni, noin 2–12 mikrosievertiä bitewing-röntgentutkimusta kohden (Ludlow ym. 2008, Aps ym. 2014). Tämä annostaso vastaa korkeintaan muutaman päivän luonnon taustasäteilyä Suomessa tai noin tunnin lennolla Helsingistä Pohjoismaihin saatua kosmisen säteilyn määrää (Siiskonen ym. 2020). Bitewing-röntgenkuvauksesta aiheutuva säteilyaltistuksen lisäriski on enintään noin 0–1 kuolemaa miljoonaa kuvausta kohden (ICRP 103). Säteilyaltistusta voidaan pienentää oleellisesti käyttämällä suorakulmion muotoista keilanrajainta (Aps ym. 2014).

Intraoraalikuvauksen osalta vaihtoehtoisia tai täydentäviä suun alueen kuvantamismenetelmiä ovat panoraamaröntgenkuvaus ja kartiokeilatietokonetomografia. Molemmat vaihtoehtoisista menetelmistä on suunniteltu kattavampaan koko suun alueen kuvantamiseen, jolloin niistä aiheutuva tyypillinen säteilyaltistus on suurempi kuin bitewing-röntgenkuvauksesta aiheutuva altistus. Panoraamaröntgentutkimuksen diagnostisen tarkkuuden on todettu olevan kariuksen arvioinnissa bitewing-röntgentutkimusta heikompi. Panoraamaröntgentutkimuksen haasteena on erityisesti approksimaalipintojen päällekkäin kuvautuminen ja tutkimuksen tukena pitäisi käyttää bitewing-röntgentutkimusta. (Pakbaznejad E ym. 2018). Kartiokeilatietokonetomografia soveltuu ensisijaisesti erityisiin kuvaustarpeisiin, kuten implantoinnin suunnitteluun, viisaudenhampaan ja alaleukahermokanavan (mandibulaarikanavan) suhteen määrittelyyn, puhkeamattomien kulmahampaiden ja nenän sivuonteloiden kuvantamiseen sekä juurikanavien arviointiin erityistapauksissa (Wenzel 2014).

Röntgenkuvantamisen ohella kariuksen havainnointiin voidaan käyttää apuna myös menetelmiä, jotka eivät tuota ionisoivaa säteilyä, kuten kuituvaloa, digitaalista kuituvaloa (NIR-LT, toiselta nimeltään DIFOTI) ja laserfluoresenssimittausta. NIR-LT tekniikka perustuu lähi-infrapunavalon johtamiseen hampaan juurien suunnasta purupintaa kohti, jolloin hampaan pintaosan alkavat muutokset ovat hyvin havaittavissa. Tässä käyttötarkoituksessa NIR-LT tekniikan on todettu olevan vertailukelpoinen bitewing-röntgentutkimukseen nähden (Schaefer ym. 2018, Künisch ym. 2019). Menetelmä ei kuitenkaan sovellu laajempien muutosten arviointiin, sillä muutosten syvyyden ja etenemisen arviointi ei ole mahdollista (Ortiz 2020). Lisäksi hampaiden paikat voivat rajoittaa menetelmän käyttöä. Laserfluoresenssimittaus perustuu hampaan ulkopuolelta johdetun valon aiheuttaman fluoresenssin voimakkuuden mittaamiseen hampaan pinnalla. Tutkimuksissa on havaittu fluoresenssin riippuvan hampaan pinnan kunnosta. Menetelmä ei sovellu laajempien varioiden arviointiin, mutta se voi toimia apuna alkavien kariesvaurioiden havainnoinnissa ja seurannassa näönvaraisen arvioinnin tukena (Anttonen 2004, Kapor 2020).

3 Nykyinen tutkimus- ja hoitokäytäntö sekä menetelmä, johon verrataan

3.1 Nykyiset tutkimus- ja hoitokäytännöt

Hammaslääkäri arvioi kliinisessä tutkimuksessa mahdollisten kariesvaurioiden esiintyvyyttä näönvaraisesti käyttämällä apuna kuituvaloa ja tarvittaessa röntgenkuvausta, jonka avulla myös kariesvaurion laajuutta ja aktiivisuutta on mahdollista arvioida. Bitewing-röntgentutkimuksen tarpeen määrittämiseksi hammaslääkäri arvioi potilaan kariesriskiä esitietojen, esimerkiksi ruokailutottumuksien ja hampaiden harjaustottumuksien, sekä hampaiston kliinisten löydösten, esimerkiksi näkyvien kariesmuutosten tai hammasplakin, perusteella (Karieksen hallinta, Käypä Hoito -suositus). Bitewing-röntgenkuvat voidaan ottaa myös karieksen etenemisen arvioimista varten, esimerkiksi karieksen pysäytyshoidon tulosten seuraamiseksi. Bitewing-röntgentutkimuksia saatetaan tehdä myös karieksen poissulkemiseksi, vaikka potilas ei kuuluisi kohonneen kariesriskin ryhmään, esimerkiksi jos kuvausta ei ole useaan vuoteen tehty.

Osana suun terveydentilan tutkimusta tehdään parodontologinen tutkimus ja mikäli parodontiitista tai peri-implantiitista todetaan viitteitä, tutkimusta täydennetään radiologisella tutkimuksella. Radiologisen diagnostiikan avulla voidaan tunnistaa hammasta ympäröivän leukaluun tuhoutumista (alveoliluukatoa) ja peri-implantiittissa alveoliluukatoa verrattuna implanttikruunun valmistumisvaiheen mittauksiin.

Suomessa tehdään enemmän hammasröntgentutkimuksia asukasta kohden kuin keskimäärin Euroopassa (Taulukko 1, Euroopan komissio 2018). Bitewing-röntgentutkimusten määrä on kasvanut vuosina 2011–2017, minkä jälkeen määrä on ollut noin 900 000 tutkimusta vuodessa (kuva 1). Dentiinikarieksen ja parodontiitin toimenpiteitä (kuten hampaan paikkaus) tehdään noin miljoonaa vuodessa (kuva 2). Näissä toimenpiteissä käy vuosittain noin 600 000 asiakasta (kuva 3).

3.2 Käypä hoito –suositus,

Karies (hallinta) – Käypä Hoito -suosituksessa (27.8.2020) todetaan, että bitewing-kuvaus auttaa havaitsemaan erityisesti sivualueen hampaiden välipintojen dentiinikariesvaurioita sekä pysyvissä että maitohampaissa. Suosituksen mukaan bitewing-kuvien ottaminen on aiheellista varsinkin lapsilla ja nuorilla, jos näönvaraisessa tutkimuksessa löytyy yksikin kiilteen läpäissyt vaurio. Suosituksessa todetaan myös, että intraoraalinen bitewing-kuvaus on ensisijainen radiologinen menetelmä kariesvaurioiden havainnointiin. Suosituksen mukaan kariesvaurioiden etenemisen seuraamiseksi ei yleensä pidä ottaa röntgenkuvia useammin kuin kerran vuodessa, vaikka kariesvaurioiden epäillään olevan nopeasti eteneviä.

Hampaan paikkaushoito -Käypä Hoito -suosituksessa (28.5.2018) todetaan, että paikkaushoidon perustana ovat esitetietojen selvittäminen, kliininen tutkimus ja niitä tarvittaessa täydentävä kuituvalo- ja röntgentutkimus.

Parodontiitti -Käypä Hoito -suosituksen (11.12.2019) mukaan on syytä tehdä radiologinen tutkimus, kun kliinisessä tutkimuksessa todetaan merkkejä parodontiitista tai periimplantiitista. Panoraamatomografia antaa yleiskuvan alveoliluun määrästä ja luureunan kulusta (vertikaalinen/horisontaalinen luukato). Tarvittaessa sitä täydennetään suunsisäisin röntgenkuvin, jotka ovat panoraamatomografiaa tarkempia luumuutosten havaitsemisessa. Lisäksi suosituksen mukaan lasten ja nuorten kariesdiagnostiikassa usein käytetyt bitewing-röntgenkuvat on tulkittava huolellisesti myös marginaalisen luurajan kulun arvioimiseksi sekä approksimaalisen hammaskiven toteamiseksi.

3.3 Muut kotimaiset suositukset

Muita kotimaisia suosituksia ei ole.

3.4 Arvio tosiasiallisesta toteutumisesta

Tämän valmistelumuistion tekemiseen osallistunut työryhmä teki bitewing-röntgentutkimuskäytännöistä suppean sähköpostikyselyn julkisen terveydenhuollon ja yksityisten palveluiden tuottajien säteilyturvallisuusvastaaville. Vastaajia oli yhteensä kuusi, joista neljä edusti julkista terveydenhuoltoa ja kaksi yksityistä palveluntuottajaa. Yksi vastaaja ilmoitti, että heillä on käytössään yhtenäiset kirjalliset ohjeet. Kaksi vastaajaa ilmoitti, että yhtenäiset kirjalliset ohjeet ovat olemassa, mutta niiden noudattamisesta ei ole tietoa. Kolme vastaajaa ilmoitti, ettei kirjallisia ohjeita ole. Työryhmä toteaa, että kuvantamiskäytännöt ovat kirjavia.

3.5 Ulkomaiset suositukset ja käytännöt

IAEA on julkaissut raporttisarjassaan suosituksen hammasradiologian säteilysuojelusta (IAEA, 2022), jossa on muun muassa listattu indikaatioita bitewing-röntgentutkimukselle ja suositeltu kuvantamiselle määräväljää riskiperusteisesti.

Euroopan komissio on julkaissut eurooppalaisen ohjeistuksen lastenkuvantamisen röntgendiagnostiikkaan liittyen (Euroopan komissio 2018). Siinä määritellään diagnostiset lasten röntgenkuvantamisen diagnostiset referenssitason, jotka ovat yksi tärkein työkalu kuvantamisen optimoinnin arvioinnissa.

Iso-Britannian yleishammaslääketieteen tiedekunta (FGDP, Faculty of General Dental Practice) on julkaissut hammaslääketieteellisen radiologian valintakriteerit (FGDP 2013). Niissä määritellään muun muassa kriteerit röntgenkuvauksella tehtävään kariesdiagnostiikkaan eri kariesriskin potilasryhmille. Kriteerit on päivitetty vuonna 2018.

Iso-Britanniassa julkaistiin ohjeistus bitewing-röntgenkuvauksen ajoitusta ja määräaikoja koskien vuonna 2017 (Goodwin ym. 2017). Ohjeistuksessa todetaan, että yhtä yksiselitteistä suositusta ei bitewing-röntgenkuvauksen ajoitukseen tai määräaikoihin liittyen voida antaa. Tyypillisesti suositellaan 1-3 vuoden kuvausväliä, mutta suuren

kariesriskin omaavalle lapselle, jolla on vielä maitohampaita, kuvaus voitaisiin toistaa jopa kuuden kuukauden välein.

Yli 6 mm ientaskujen esiintyessä on suositusten mukaan indikoitua käyttää vertikaalisia bitewing-röntgenkuvia (FGDP 2013).

EAPD (European Academy of Paediatric Dentistry) on julkaissut ohjeistuksen lasten ja nuorten hammasröntgenkuvaukseen vuonna 2019 (Best clinical practice guidance for prescribing dental radiographs in children and adolescents: an EAPD policy document). Siinä määritellään muun muassa bitewing-röntgentutkimuksen oikeutuspolku lapsille ja nuorille.

4 Vaikuttavuus, turvallisuus ja näytön arviointi

Näönvarainen tarkastus on riittämätön dentiiniin ulottuvien kariesvaurioiden havainnointiin, erityisesti poskihampaiden välipinnoilla. Bitewing-röntgentutkimuksen on havaittu olevan tarkka kavitoituneiden hammasvälivaurioiden ja dentiiniin ulottuvien vaurioiden havainnoinnissa, kiillevaurioiden osalta herkkyden on todettu olevan tarkkuutta alhaisempi. Menetelmällä on vähäinen riski vääriin positiivisiin löydöksiin (Schwendicke ym. 2015, Bader ym. 2001).

4.1 Bitewing-röntgentutkimus kariksen havainnoinnissa

Systemaattisessa kirjallisuushaussa (hakustrategia liitteessä 1) löytyi kuusi bitewing-röntgentutkimusmenetelmää arvioivaa meta-analyysiä (liite 2), joissa oli tutkittu näönvaraisen havainnoinnin ja bitewing-röntgentutkimuksen, laserfluoresenssimenetelmien ja digitaalisen kuituvalon luotettavuutta kariksen diagnostiikassa. Tutkimuksissa oli potilasaineistoihin perustuvia aineistoja sekä in vitro -töitä, joissa oli mukana pysyvien hampaiden lisäksi maitohampaita. Kirjallisuushaussa

löytyneiden muiden meta-analyysien poissulkukriteerinä oli se, että julkaisuiden keskeinen fokus ei liittynyt bitewing-röntgentutkimusten vaikuttavuuden näytön arviointiin.

Meta-analyseissä havaittiin bitewing-röntgentutkimuksen olevan näönvaraista tutkimusta luotettavampi havaitsemaan hammasvälipintojen kariesleesioita ja arvioimaan niiden syvyyttä ja laajuutta. Bitewing-röntgentutkimuksen tarkkuuden todettiin olevan suuri erityisesti hammasvälipinnoilla, mutta herkkyyden olevan matalampi. Bitewing-röntgentutkimuksella todettiin olevan vähäinen riski vääriin positiivisiin löydöksiin.

Digitaalisella kuituvalolla havaittiin olevan hyvä tarkkuus pysyvien hampaiden hammasvälipintojen primäärikarieksen havainnoinnissa ja tarkkuudeltaan se on samaa tasoa bitewing-röntgentutkimuksen kanssa erityisesti in vitro -tutkimuksissa. Digitaalista kuituvaloa ei ainakaan vielä ole todettu voitavan käyttää korvaamaan bitewing-röntgentutkimusta, eikä digitaalinen kuituvalo ole klinikoilla rutiinikäytössä.

Pysyvissä hampaissa näönvaraista tutkimusta voidaan täydentää okklusaalipintojen (purupintojen) osalta laserfluoresenssimenetelmällä, jonka herkkyys ja tarkkuus havaittiin olevan kohtalaisen suuri. Maitohampaistossa näönvaraista tutkimusta voidaan täydentää kaikkien pintojen osalta laserfluoresenssimenetelmillä. Meta-analyysiin hyväksytyjen laadullisesti riittävien tutkimusten määrä laserfluoresenssin osalta oli pieni.

Digitaalinen kuituvalo ja laserfluoresenssimenetelmät eivät aiheuta potilaille säteilyaltistusta ja näitä menetelmiä voisi käyttää alkavien kariesvaurioiden etenemisen ja vaurioiden pysäytyshoidon seurantaan.

Kaikissa meta-analyseissa todetaan, että laadullisesti riittävien tutkimusten määrä on pieni, lisää hyvin suunniteltuja ja riittävän tutkittavien määrän omaavia tutkimuksia tarvitaan.

Bitewing-röntgentutkimusten osalta tieteellisen näytön aste tutkimuksen perusteella on A (Näytön aste: Käypä hoito).

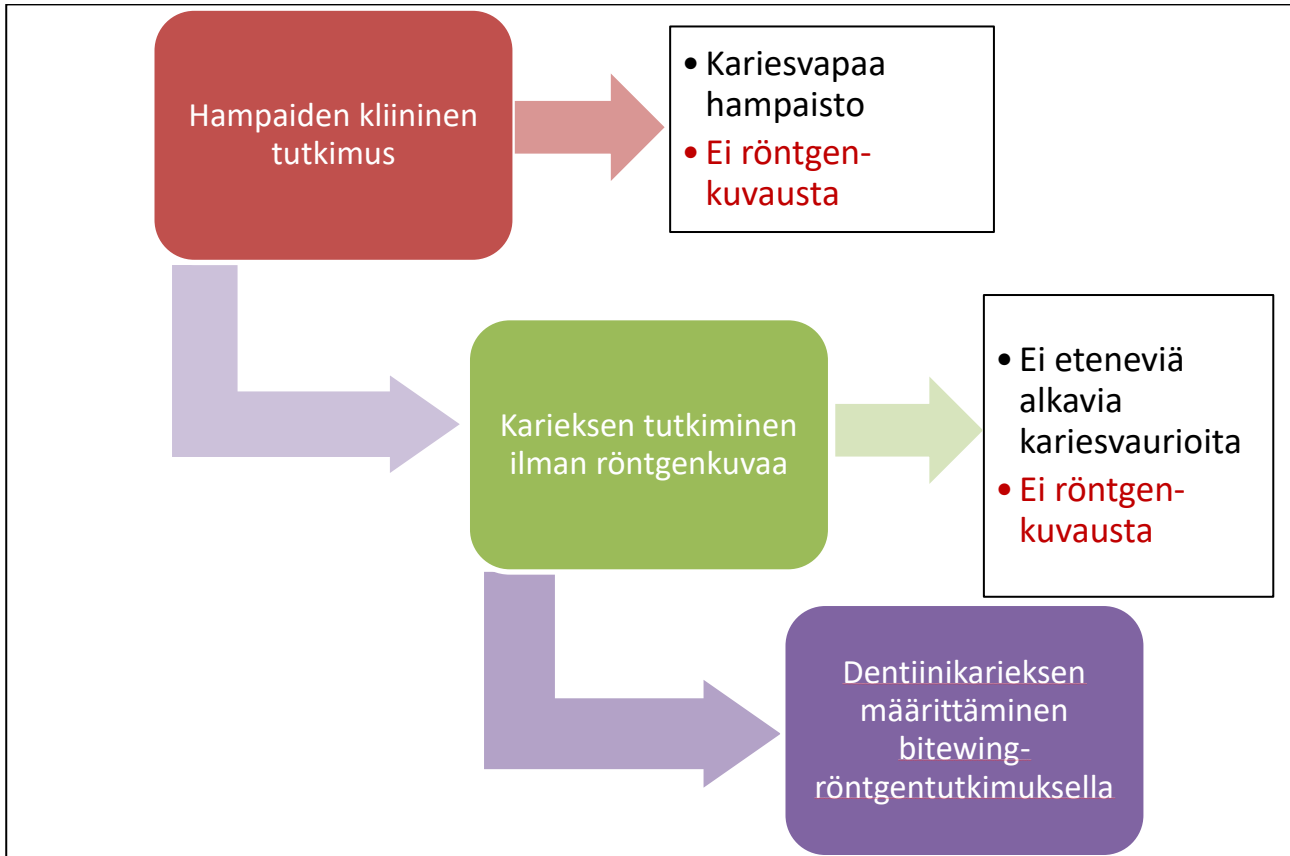
4.2 Luurajan kulun arviointi bitewing-röntgenkuvasta

Intraoraalikuvien on todettu olevan panoraamaröntgentutkimusta (PTG) tarkempia luumuutosten, kuten II–III asteen furkaatiovaurioiden, vertikaalisten luutaskujen ja implanttia ympäröivän luukadon, havaitsemisessa (Käypä hoito: Parodontiitti, Preshaw ym. 2015, Pepelassi ym. 2000)

Kariesdiagnostiikassa usein käytetyt bitewing-röntgenkuvat on tulkittava huolellisesti myös marginaalisen luurajan kulun arvioimiseksi ja approksimaalisen hammaskiven toteamiseksi erityisesti lasten ja nuorten kohdalla. sillä edellä mainitut löydökset saattavat toimia parodontiitin ennusmerkkeinä (Sjodin ja Matsson 1993, Sjodin ja Matsson 1994).

4.3 Bitewing-röntgentutkimuksen oikeutusarviointi

Indikaatiopohjainen oikeutusarviointi bitewing-röntgentutkimukselle kliinisen tutkimuksen ja muiden kuin röntgenkuvaukseen perustuvien tutkimusmenetelmien perusteella on esitetty kaaviossa 1. Röntgenkuvausta ei tarvita, jos kliinisesti (kuituvaloa tai muuta menetelmää kuin röntgenkuvausta käyttäen) voidaan riittävän luotettavasti todeta, ettei eteneviä ja alkavia kariesvaurioita esiinny. Matalan riskin potilasryhmissä seulontakuvauksista ei ole todettu hyötyä (Hintze ja Wentzel 1994).



Kaavio 1. Indikaatiopohjainen oikeutusarviointi bitewing-röntgentutkimukselle klinisen tutkimuksen ja muiden kuin röntgenkuvaukseen perustuvien tutkimusmenetelmien pohjalta.

Bitewing-röntgentutkimusten kuvausvälejä riskiperusteisesti luokiteltuina on koottu systemaattisessa kirjallisuuskatsauksessa ja analyysissä (Goodwin ym. 2017). Taulukoissa 1 ja 2 esitetään yhteenveto, jossa on mukana 2000-luvun eurooppalainen kirjallisuus ja riskiperusteisesti suositellut kuvantamismenot. Kirjallisuuden perusteella Goodwin ym. toteavat, ettei yksiselitteistä suositusta kuvausväleistä voida antaa, mutta bitewing-röntgentutkimuksen tarvetta pitää arvioida yksilöllisen kariesriskin perusteella.

Taulukko 1. Aikuisten bitewing-röntgentutkimusvälit Euroopassa riskiperusteisesti (Goodwin ym. 2017). Taulukko koskee sekä oireettomia että oireisia.

Kirjallisuusviite	Kohderyhmä	Kuvausväli
Matala kariesriski		
Swiss Dental Association 2005	26–65-vuotiaat	3 vuotta
	65-vuotiaasta lähtien	2 vuotta
Scottish Dental Clinical Effectiveness Programme 2012	kaikki	2 vuotta tai enemmän
Kohtalainen kariesriski		
Swiss Dental Association 2005	26-vuotiaasta lähtien	1-2 vuotta
Scottish Dental Clinical Effectiveness Programme 2012	kaikki	1 vuosi
Suuri kariesriski		
Swiss Dental Association 2005	26-vuotiaasta lähtien	1-2 vuotta
Scottish Dental Clinical Effectiveness Programme 2012	kaikki	0,5 vuotta

Taulukko 2. Lasten ja nuorten bitewing-röntgentutkimusvälit Euroopassa riskiperusteisesti (Goodwin ym. 2017). Taulukko koskee sekä oireettomia että oireisia.

Kirjallisuusviite	Kohderyhmä	Kuvausväli
Matala kariesriski		
Espelid, Mejare & Weerheijm 2003	5-vuotiaat	3 vuotta
	8- tai 9-vuotiaat	3-4 vuotta
	12-16-vuotiaat	2 vuotta
	16-vuotiaat	3 vuotta
Mejare 2005	5-vuotiaat	3-4 vuotta
	8-9-vuotiaat	3-4 vuotta
	12-13-vuotiaat	2 vuotta
	15-16-vuotiaat	3 vuotta
Swiss Dental Association 2005	7–25-vuotiaat	2 vuotta
Steiner et al. 2011	7-vuotiaat	8 vuotta
Scottish Dental Clinical Effectiveness Programme 2012	maitohampaita	1-1,5 vuotta
	pysyvät hampaat	2 vuotta tai enemmän
Horner & Eaton 2013	maitohampaat	1-1,5 vuotta
	maitohampaita ja/tai pysyvät hampaat	2 vuotta
Kohtalainen kariesriski		
Swiss Dental Association 2005	7–25-vuotiaat	1 vuosi
Scottish Dental Clinical Effectiveness Programme 2012	maitohampaita	1 vuosi
Horner & Eaton 2013	lapset ja nuoret	1 vuosi
Suuri kariesriski		
Espelid, Mejare & Weerheijm 2003	5-16-vuotiaat	1 vuosi
Mejare 2005	5-16-vuotiaat	1 vuosi; 0,5 vuotta, jos useita dentiinivaurioita hoitamattomina



Kirjallisuusviite	Kohderyhmä	Kuvausväli
Swiss Dental Association 2005	7–25-vuotiaat	0,5 vuotta
Steiner et al. 2011	7-vuotiaat	1 vuosi
Scottish Dental Clinical Effectiveness Programme 2012	maitohampaita	0,5 vuotta
Horner & Eaton 2013	lapset ja nuoret	0,5 vuotta

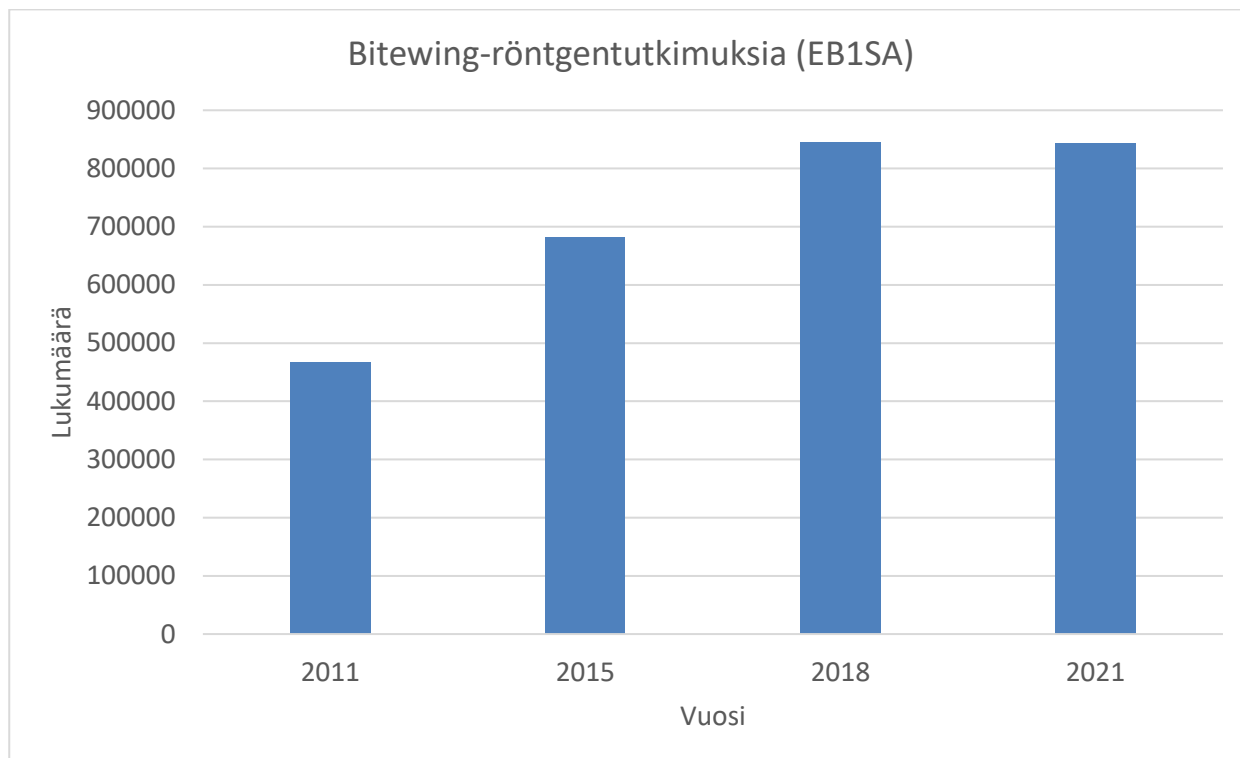
5 Tilastotiedot

5.1 Tutkimus-, toimenpide- ja asiakasmäärät

Suomessa tehdään hampaiston tavanomaisia röntgentutkimuksia (mukaan lukien bitewing-röntgentutkimukset ja panoraamatutkimukset) keskimäärin enemmän kuin useassa muussa Euroopan maassa (taulukko 3). Bitewing-röntgentutkimusten (EB1SA) määrä vuosina 2011–2021 kasvoi ennen Covid-19 pandemiaa (kuva 1).

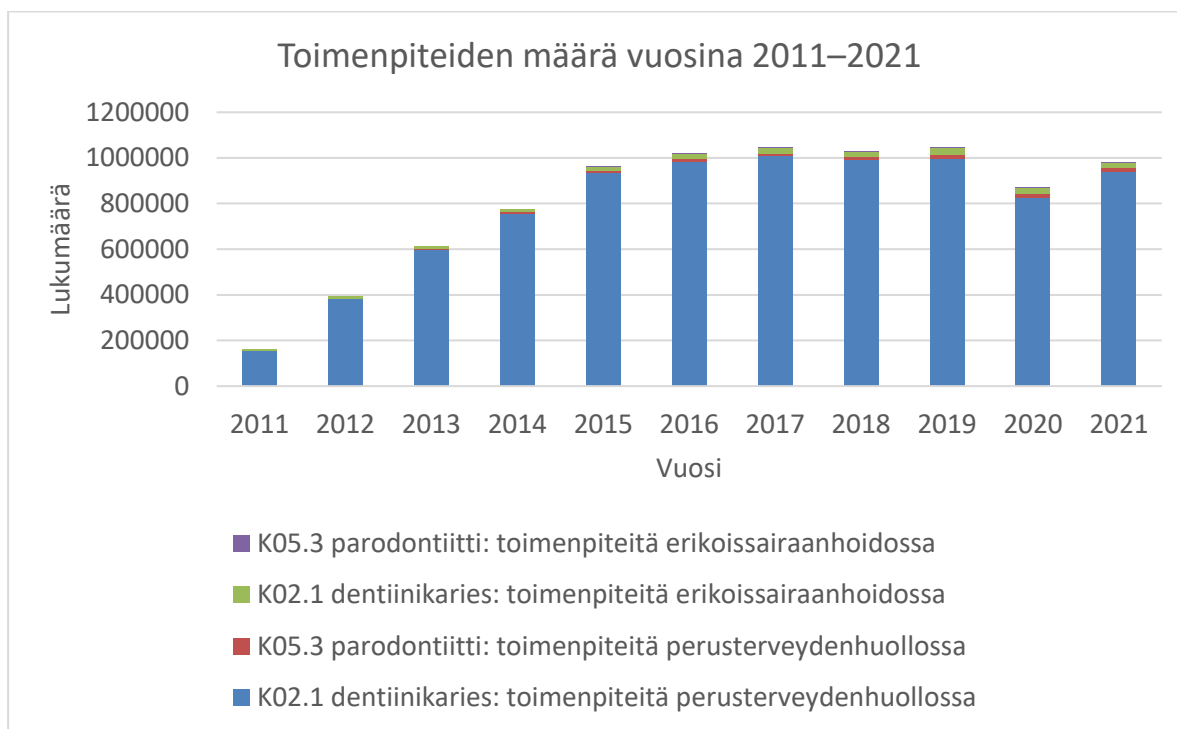
Taulukko 3. Hammasröntgentutkimusten suhteellinen yleisyys Euroopassa. (Euroopan komissio 2018).

Maa	Hammasröntgentutkimusten lukumäärä 1000 asukasta kohti
BG	62
CH	692
DE	391
FI	469
FR	294
UK	204
Keskiarvo	352



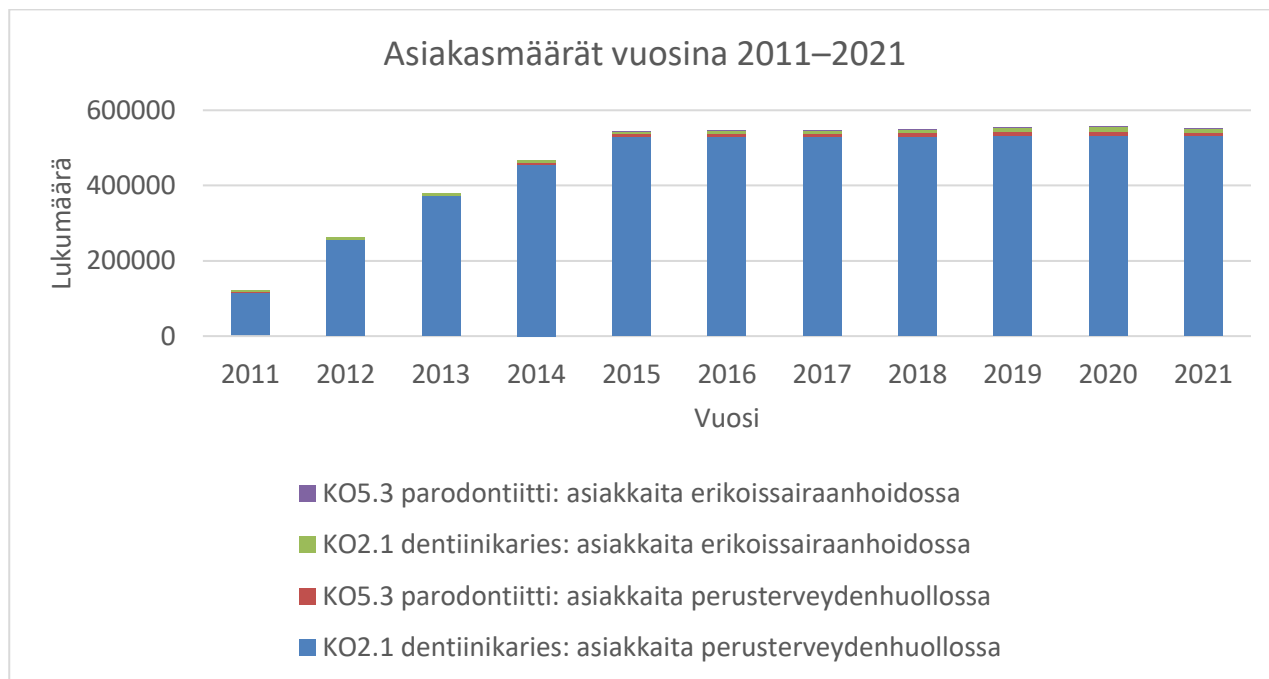Kuva 1. Bitewing-röntgentutkimusten (EB1SA) määrä vuosina 2011–2021. Vuoden 2011 tiedot ovat puutteelliset. Vuonna 2021 Covid-19 pandemia vaikutti hammaslääkärikäynteihin. Tiedot: Säteilyturvakeskuksen rekisterit.

Dentiinikarieksen ja parodontiitin toimenpidemäärät (kuten hampaan paikkaus) vuosina 2011–2021 ovat THL:n tilastojen mukaan vakiintuneet vuoden 2016 tasolle eli noin miljoonaan toimenpiteeseen vuodessa, joista suurin osa tehdään perusterveydenhuollossa (kuva 2).



Kuva 2. Koodeille K02.1 dentiinikaries ja K05.3 parodontiitti kirjattujen toimenpiteiden (esimerkiksi paikkaus) määrä vuosina 2011–2021 perusterveydenhuollossa ja erikoissairaanhoidossa. Erikoissairaanhoidon tiedot vuosilta 2011–2014 puuttuvat ja perusterveydenhuollossa jakson ensimmäisten vuosien tiedoissa voi olla puutteita. Vuosina 2020 ja 2021 toimenpidemääriin on vaikuttanut Covid-19 pandemia. Tiedot: Mika Gissler, THL.

Asiakasmäärät diagnooseilla K05.3 (parodontiitti) ja K02.1 (dentiinikaries) vuosina 2011–2021 ovat olleet vuodesta 2015 lähtien noin 600 000 asiakkaaseen vuosittain (kuva 3). Vuosina 2020-2021 asiakasmääriin on vaikuttanut Covid-19 -pandemia.



Kuva 3. Dentiinikaries- tai parodontiittidiagnoosin saaneiden asiakkaiden määrä vuosina 2011–2021 perusterveydenhuollossa ja erikoissairaanhoidossa. Tiedot: Mika Gissler, THL.

5.2 Terveysthuollon kustannukset

Bitewing-röntgentutkimuksen (EB1SA) hinnat ovat yliopistollisissa sairaaloissa 22–52 (ilman arvonlisäveroa) euroa ja suurilla yksityisillä palveluntuottajilla 47–57 euroa.

Hammaslääkärien yhteenlasketut työaikakustannukset kaikista bitewing-röntgentutkimuksista ovat noin 5 miljoonaa euroa. Turhat tutkimukset kuormittavat suun terveydenhuoltoa ja lisäävät kustannuksia. Kela korvasi vuonna 2018 yksityisten palveluntuottajien 205133 bitewing-röntgentutkimuksesta (EB1SA) kuusi euroa tutkimusta kohden (yksi tutkimus voi sisältää useampia kuvia), yhteensä 1,23 miljoonaa euroa.

6 Eettiset ja järjestämiseen liittyvät näkökohdat

6.1 Hyötyjen ja haittojen suhde

Kaikki tutkittavat altistuivat ionisoivalle säteilylle, josta aiheutuvan lisäriskin pitää olla pienempi kuin menetelmän käytöstä saatava hyöty. Säteilylle ei tule altistaa ilman lääketieteellistä oikeutusta. Vaikka hammasröntgentutkimusten säteilyaltistus on suhteellisen pieni, nykyisen tiedon mukaan täysin riskitöntä säteilyannosta ei ole olemassa.

Keskeinen haaste liittyy epävarmuuteen hoidon ja hyödyn välisestä suhteesta. Suomessa ja kansainvälisesti on käytäntönä kuvata hampaistoa kariesen löytämiseksi myös oireettomilta henkilöiltä. Tavoitteena on diagnosoida ja hoitaa karies. Bitewing-röntgentutkimus antaa tarkemman tilannekuvan kuin mitä pelkkä kliininen tutkimus, mutta riskinä voi säteilyn lisäksi olla myös yliagnostisointi ja haittana suun terveydenhuollon kuormittuminen turhista tutkimuksista tai ylimääräisistä hoidoista. Suun terveydenhuollon kuormittuminen ei vain haittaa asiakkaita ja ammattilaisia vaan aiheuttaa ongelmia myös palveluiden järjestämiseen jonojen kerääntyessä. Jonot hidastavat ja estävät hoidon toteutumista.

6.2 Autonomia eli itsemääräämisoikeus

Oleellista on, että oireeton henkilö saa riittävästi tietoa tutkimuksen merkityksestä ja tulokseen liittyvistä mahdollisista hoitovaihtoehtoista hänen oman ymmärryskykynsä mukaisesti. Henkilölle pitää kertoa bitewing-röntgentutkimuksesta ja sen aiheuttamasta säteilyaltistuksesta riskeineen sekä siitä, mitä kuvien perusteella tehtävät mahdolliset jatkotoimet hyötyineen ja haittoineen ovat. Jos kyseessä on oireeton henkilö, joka ei kykene itse päättämään, sama informointivaatimus pätee hänen huoltajalleen tai edunvalvojalleen.

6.3 Ihmisen kunnioittaminen

Bitewing-röntgentutkimusta käytetään myös pienillä lapsilla ja henkilöillä, jotka eivät ole täysivaltaisia toimijoita, mutta sen käyttö ei poikkea muista suunterveydenhuollon diagnostisista menetelmistä siinä, että se erityisesti vaarantaisi oireettoman henkilön ihmisarvon.

6.4 Oikeudenmukaisuus ja yhdenvertaisuus

Bitewing-röntgentutkimus on hyvin saatavilla myös oireettomille henkilöille koko Suomessa, mutta sen tutkimuskäytännöt pitää yhdenmukaistaa, jotta potilaiden yhdenvertaisuus pystytään turvaamaan paremmin.

6.5 Eettiset tekijät itse menetelmän arvioon liittyen

Oireettomien henkilöiden bitewing-röntgentutkimus kariesksen löytämiseksi on laajasti käytössä, ja alan asiantuntijat uskovat sen olevan hyödyllistä. Tämä vaikeuttaa satunnaistettujen kontrolloitujen tutkimusten tekemistä. Arviota mahdollisesta yli diagnostiikasta oli saatavilla vain vähän kirjallisuudesta.

7 Kansalaisnäkökulma ja potilaskokemus

8 Valmistelun vaiheet

9 Kriteerien valmisteluun ja hyväksymiseen osallistuneet

Kriteerien valmistelu

Kuvantamistutkimusten jaosto:

Sihteeristöstä:

Kriteerien hyväksyminen

Kriteerien lopulliseen hyväksymiseen Palkon kokouksessa xx.xx..202x ovat osallistuneet:

Puheenjohtaja:

Jäsenet ja varajäsenet:

10 Lisätiedot

10.1 Röntgensäteily

Röntgenkuvauksessa käytettävä säteily on luonteeltaan sähkömagneettista säteilyä, jonka energia riittää aiheuttamaan muutoksia biologisessa kudoksessa. Säteilyn suorat vuorovaikutukset kudoksen kanssa ovat hyvin pieniä, eikä sitä voi esimerkiksi havaita ihmisen aistein. Säteilyn energia riittää kuitenkin pilkkomaan vesimolekyylejä, jonka hajoamistuotteet voivat edelleen reagoida DNA-molekyylien kanssa aiheuttaen muutoksia solujen perimään. Tilastollisesti nämä vaikutukset voivat pitkän ajan kuluessa kertyä muiden solumuutosten kanssa johtaen syövän kehittymiseen.

Säteilyn haittavaikutuksia voidaan arvioida painottamalla tunnettua fysikaalista säteilyannosta kyseessä olevan säteilyn painotuskertoimella sekä säteilyn jakautumista eri elinten välille kuvaavilla kudospainotuskertoimilla. Yleisesti ottaen sellaiset elimet ovat herkempiä säteilylle, joissa tapahtuu paljon solujen jakautumista. Säteilyn haittavaikutuksia kuvaavana tilastollisena suureena käytetään efektiivistä annosta, jonka yksikkö on sievert (Sv).

Suomalaisen keskimääräinen säteilyannos vuonna 2018 oli 5,9 millisievertiä (Siiskonen 2018), josta ylivoimaisesti suurin osa aiheutui altistumisesta radonille. Vastaavasti ulkoilmassa havaittu taustasäteily on tyypillisesti noin 0,1–0,2 mikrosievertiä tunnissa vaihdellen eri paikkakunnilla. Maapallon ilmakehä suodattaa voimakkaasti avaruudesta

tulevaa kosmista säteilyä ja säteilyn annosnopeus saattaa kansainvälisellä lennolla olla jopa yli satakertainen verrattuna maan pinnan tasoon.

Lääketieteellisten röntgentutkimusten säteilyannokset vaihtelevat merkittävästi riippuen tutkimuksen laajuudesta ja vaativuudesta. Tyypillisestä keuhkoröntgenkuvasta aiheutuva efektiivinen annos noin 0,03 millisievertiä ja lannerangan röntgenkuvauksesta noin 0,8 millisievertiä. Kehittyneemmillä kuvantamismenetelmillä, kuten tietokonetomografiassa, tutkimuksesta aiheutuva säteilyaltistus voi olla korkeampi ja riippua voimakkaasti potilaan koosta ja halutun kuvan tarkkuudesta. Tietokonetomografiatutkimuksesta aiheutuva säteilyaltistus on tyypillisesti 1–9 millisievertiä (<https://www.stuk.fi/aiheet/sateily-terveydenhuollossa/rontgentutkimukset/rontgentutkimusten-sateilyannoksia>).

Raskaus ei ole este röntgenkuvantamiselle silloin, kun säteily ei kohdistu suoraan vatsan tai lantion alueelle. Mikäli säteilyn kohdistuminen sikiön alueelle ei ole vältettävissä, harkitaan vaihtoehtoisia lääketieteellisiä menetelmiä sekä tutkimuksen tai toimenpiteen siirtoa raskauden jälkeiseen ajankohtaan.

Yleisesti lääketieteellisen röntgenkuvauksen säteilyaltistukset aiheuttavat vähän biologisia vaikutuksia soluun suhteessa kaikkiin solussa tapahtuviin muutoksiin. Täten röntgenkuvauksen laskennalliset riskit eivät ikinä ole sovellettavissa yksilön haittavaikutusten riskiin vaan arvioinnin voi kohdistaa ainoastaan suurempaan joukkoon, johon tutkimuksista aiheutuva säteily kohdistuu.

11 Yhteenveto

Johdanto

Suun krooniset tulehdukset, karies ja kiinnityskudossairaus (parodontiitti), ovat pääosin oireettomia tai vähäoireisia ja pääsevät siten helposti etenemään huomaamatta ja voivat edetessään aiheuttaa muita vakavia sairauksia. Karies on mikrobivälitteinen sairaus. Se aiheuttaa eriasteisia hampaan kovakudosvaurioita ja voi hoitamattomana johtaa hammasperäisen infektion syntyyn. Sen estämiseksi on tärkeää löytää karies riittävän varhaisessa vaiheessa. Hampaan kovakudosvaurion toteamiseksi saatetaan tarvita bitewing-röntgenkuvausta, jossa kuvattava pitää kuvaa otettaessa pientä röntgenfilmiä hampaitensa takana. Tämän röntgentutkimuksen oikeutusta oireettomille henkilöille ei ole aiemmin kansallisesti arvioitu.

Tausta

Joulukuussa 2018 voimaan tulleen säteilylain (859/2018) 111 §:n perusteella lääketieteellisen säteilyaltistuksen oikeutuksesta on laadittava kyseistä henkilöä koskeva erityinen kirjallinen perustelu silloin, kun oireettomaan henkilöön kohdistuva taudin varhaista toteamista varten tarvittava säteilyaltistus ei ole osa seulontaohjelmaa. Perustelun laatimisessa on noudatettava palveluvalikoimaneuvoston laatimia tutkimukseen pääsyn kriteerejä, mikä vaatimus koskee myös yksityisestä terveydenhuollosta annetussa laissa tarkoitettuja terveydenhuollon palveluja. Säteilylaki on voimassa koko Suomessa Ahvenanmaa mukaan lukien. Säteilylailla täytäntöönpannaan säteilyturvallisuusdirektiiviä 2013/59/Euratom.

Karieksen aiheuttamalle hampaiden reikiintymiselle altistavat riittämätön itsehoito, huono suuhygienia, sokeripitoinen ravinto ja tiheät ateriovälit sekä vähentynyt syljeneritys. Karieksen varhaisella havaitsemisella ja vaurioiden etenemisen pysäyttämällä voidaan

välttää paikkaus- tai jopa juurihoidolta. Kariesvauriot etenevät usein oireettomina paikkausta vaativiksi, ja oireilu voi alkaa vasta, kun hammasperäinen infektio on jo syntynyt. Näönvarainen tarkastus on riittämätön hammasluuhun (dentiiniin) ulottuvien kariesvaurioiden havainnointiin, erityisesti poskihampaiden välipinnoilla.

Tavoitteet

Näiden kriteerien tarkoituksena on linjata bitewing-röntgentutkimuksen edellytyksiä ja karsia turhia tutkimuksia. Nyt esitetyt kriteerit on laadittu tieteelliseen näyttöön perustuen oireettoman henkilön kariesen varhaiseksi toteamiseksi. Kriteerit koskevat koko suomalaista väestöä.

Kirjallisuuden perusteella havaittiin bitewing-röntgentutkimuksen olevan näönvaraista tutkimusta luotettavampi havaitsemaan hammasvälipintojen kariesvaurioita ja arvioimaan niiden syvyyttä ja laajuutta. Bitewing-röntgentutkimuksen tarkkuuden todettiin olevan suuri erityisesti hammasvälipinnoilla, mutta herkkyuden olevan tarkkuutta pienempi. Bitewing-röntgentutkimuksella todettiin olevan vähäinen riski vääriin positiivisiin löydöksiin.

Röntgenkuvausta ei tarvita, jos kliinisesti (kuituvaloa tai muuta menetelmää kuin röntgenkuvausta käyttäen) voidaan riittävän luotettavasti todeta, että karies on vain kiilteen alueella. Käytännössä tämä tulee kyseeseen, jos karies on vapaalla pinnalla ja muutenkin hyvin tutkittavissa. Matalan riskin potilasryhmissä seulontakuvauksista ei ole todettu hyötyä. Yksiselitteistä suositusta kuvausvälistä ei kirjallisuuden perusteella voida antaa. Oireettomalle henkilölle ei katsota perustelluksi tehdä bitewing-röntgentutkimusta useammin kuin vuoden välein. Bitewing-röntgentutkimuksen tarvetta pitää arvioida yksilöllisen kariesriskin perusteella. Palveluvalikoimaneuvosto on aiemmin antanut suosituksen ”Huonon suuhygienian aiheuttaman sairastumisriskin pienentäminen omahoidon tuella ja elintapaohjauksella korkean riskin potilailla”, jossa määritellään riskitekijöitä.

Lähdeviitteet

Anttonen V, Seppä L, Hausen H. A follow-up study of the use of DIAGNOdent for monitoring fissure caries in children. *Community Dentistry and Oral Epidemiology*. 2004 Aug;32(4):312-8.

Aps JK, Scott JM. Oblique lateral radiographs and bitewings; estimation of organ doses in head and neck region with Monte Carlo calculations. *Dentomaxillofacial Radiology* 2014 Sep;43(6):20130419.

Brouwer F, Askar H, Paris S, Schwendicke F. Detecting Secondary Caries Lesions: A Systematic Review and Meta-analysis. *J Dent Res*. 2016 Feb;95(2):143-5.

Derks J, Tomasi C. Peri-implant health and disease. A systematic review of current epidemiology. *J Clin Periodontol* 2015;42 Suppl 16:S158-71.

Diniz MB, Rodrigues JA, Neuhaus KW, Cordeiro RC, Lussi A. Influence of examiner's clinical experience on the reproducibility and accuracy of radiographic examination in detecting occlusal caries. *Clinical oral investigations*. 2010 Oct;14(5):515-23.

EAPD (European Academy of Paediatric Dentistry) Best clinical practice guidance for prescribing dental radiographs in children and adolescents: an EAPD policy document. 2019.

Euroopan Komissio. European guidelines on radiation protection in dental radiology. The safe use of radiographs in dental practice. (2004) *Radiation Protection*, Issue number 136.

Euroopan Komissio. European Guidelines on Diagnostic Reference Levels for Paediatric Imaging. (2018) *Radiation Protection*, Issue number 185.

FGDP (UK Faculty of General Dental Practise) guidelines "Selection Criteria for Dental Radiography") 2013, 3rd Edition 2018.

Foros P, Oikonomou E, Koletsi D, Rahiotis C. Detection Methods for Early Caries Diagnosis: A Systematic Review and Meta-Analysis. *Caries Res.* 2021;55(4):247-259.

Goodwin, Devlin, Glenny, O'Malley, Horner. Guidelines on the timing and frequency of bitewing radiography: a systematic review. *Br Dent J* 2017 Apr 7;222(7):519-526.

Hampaan paikkaushoito Käypä hoito –suositus. Suomalaisen Lääkäriseuran Duodecimin ja Suomen Hammaslääkäriseura Apollonian asettama työryhmä. Helsinki: Suomalainen Lääkäriseura Duodecim. Julkaistu 28.05.2018.

Hellen-Halme K ja Petersson GH. Influence of education level and experience on detection of approximal caries in digital dental radiographs. An in vitro study. *Swed Dent J* 2010; 34: 63-69.

Hintze H ja Wentzel A. Clinically undetected dental caries assessed by bitewing screening in children with little caries experience. *Dentomaxillofac Radiol.* 1994 Feb;23(1):19-23.

IAEA Safety Reports Series No 108, Radiation Protection in Dental Radiology. 2022.

Jepsen S, Berglundh T, Genco R ym. Primary prevention of peri-implantitis: managing peri-implant mucositis. *J Clin Periodontol* 2015;42 Suppl 16:S152-7.

Kansanterveyslaitos: Suomalaisten aikuisten suunterveys. *Terveys 2000 –tutkimus.* 2004.

Kapor S, Rankovic MJ, Khazaei Y, Crispin A, Schüller I, Krause F, Lussi A, Neuhaus K, Eggmann F, Michou S, Ekstrand K, Huysmans MC, Kühnisch J. Systematic review and

meta-analysis of diagnostic methods for occlusal surface caries. Clin Oral Investig. 2021 Aug;25(8):4801-4815.

Karies(hallinta) Käypä hoito –suositus. Suomalaisen Lääkäriseuran Duodecimin ja Suomen Hammaslääkäriseura Apollonian asettama työryhmä. Helsinki: Suomalainen Lääkäriseura Duodecim. Julkaistu 27.08.2020.

Kassebaum NJ, Bernabé E, Dahiya M, Bhandari B, Murray CJL, Marcenes W. Global burden of severe periodontitis in 1990-2010: a systematic review and meta-regression. J Dent Res. 2014 Nov;93(11):1045-53.

Koskinen S, Lundqvist A ja Ristiluoma N (toimittajat). Terveys, toimintakyky ja hyvinvointi Suomessa 2011. THL 2012.

Künisch J, Schaefer G, Pitchika V, Garcia-Godoy F, Hickel R. Evaluation of detecting proximal caries in posterior teeth via visual inspection, digital bitewing radiography and near-infrared light transillumination. American journal of dentistry. 2019 Apr 1;32(2):74-80.

Ludlow JB, Davies-Ludlow LE, White SC. Patient risk related to common dental radiographic examinations: the impact of 2007 International Commission on Radiological Protection recommendations regarding dose calculation. The journal of the American Dental association. 2008 Sep 1;139(9):1237-43.

Ortiz MIG, de Melo Alencar C, De Paula BLF, Magno MB, Maia LC, Silva CM. Accuracy of near-infrared light transillumination (NILT) compared to bitewing radiograph for detection of interproximal caries in the permanent dentition: A systematic review and meta-analysis. J Dent. 2020 Jul;98:103351.

Pakbaznejad E, Pakkala T, Haukka J, Siukosaari P. Low reproducibility between oral radiologists and general dentists with regards to radiographic diagnosis of caries. *Acta Odontol Scand.* 2018 Jul;76(5):346-350.

Parodontiitti Käypä hoito -suositus. Suomalaisen Lääkäriseuran Duodecimin ja Suomen Hammaslääkäriseura Apollonian asettama työryhmä. Helsinki: Suomalainen Lääkäriseura Duodecim. Julkaistu: 11.12.2019.

Paraskevas S, Huizinga JD, Loos BG. A systematic review and meta-analyses on C-reactive protein in relation to periodontitis. *J Clin Periodontol* 2008;35:277-90.

Pepelassi EA, Tsiklakis K, Diamanti-Kipiotti A. Radiographic detection and assessment of the periodontal endosseous defects. *J Clin Periodontol* 2000;27:224-30.

Preshaw PM. Detection and diagnosis of periodontal conditions amenable to prevention. *BMC Oral Health* 2015;15 Suppl 1:S5.

Rankovic M, Kapor S, Khazaei Y, Crispin A, Schüler I, Krause F, Ekstrand K, Michou S, Eggmann F, Lussi A, Huysmans MC, Neuhaus K, Kühnisch J. Systematic review and meta-analysis of diagnostic studies of proximal surface caries. *Clin Oral Investig.* 2021 Nov;25(11):6069-6079.

Schaefer G, Pitchika V, Litzenburger F, Hickel R, Kühnisch J. Evaluation of occlusal caries detection and assessment by visual inspection, digital bitewing radiography and near-infrared light transillumination. *Clinical oral investigations.* 2018 Sep;22(7):2431-8.

Schwendicke F, Tzschoppe M, Paris S; Radiographic caries detection: A systematic review and meta-analysis, *J Dent* 2015; 43:924-933.

Siiskonen T (toim.). Suomalaisen keskimääräinen efektiivinen annos vuonna 2018. STUK-A263. 2020.

Sjödín B, Matsson L, Unell L ym. Marginal bone loss in the primary dentition of patients with juvenile periodontitis. *J Clin Periodontol* 1993;20:32-6.

Sjödín B, Matsson L. Marginal bone loss in the primary dentition. A survey of 7-9-year-old children in Sweden. *J Clin Periodontol* 1994;21:313-9.

Sjögren P, Nilsson E, Forsell M ym. A systematic review of the preventive effect of oral hygiene on pneumonia and respiratory tract infection in elderly people in hospitals and nursing homes: effect estimates and methodological quality of randomized controlled trials. *J Am Geriatr Soc* 2008;56:2124-30.

Terveydenhuollon palveluvalikoimaneuvoston (Palkon) suositus: Huonon suuhygienian aiheuttaman sairastumisriskin pienentäminen omahoidon tuella ja elintapaohjauksella korkean riskin potilailla 24.3.2021.

Wenzel A. Radiographic display of carious lesions and cavitation in approximal surfaces: advantages and drawbacks of conventional and advanced modalities. *Acta Odontologica Scandinavica*. 2014 May 1;72(4):251-64.

Velhonoja J, Lääveri M, Soukka T, Irjala H, Kinnunen I. Deep neck space infections: an upward trend and changing characteristics. *Eur Arch Otorhinolaryngol*. 2020 Mar;277(3):863-872.

Liite 1. Hakustrategia

Hakupäivä 19.8.2022

PubMed/Medline

#1 "Radiography, Bitewing"[mh] OR bitewing*[tw] OR "bite wing*" [tw]

#2 "Meta-Analysis"[pt] OR "Meta-Analysis as Topic"[mh] OR "meta-analysis"[tw] OR "meta analysis"[tw]

#3 #1 AND #2

13 tulosta

Scopus

#1 TITLE-ABS-KEY(bitewing* OR "bite wing*")

#2 TITLE-ABS-KEY("meta-analysis" OR "meta analysis")

#3 #1 AND #2

14 tulosta

Dentistry & Oral Sciences Source (EBSCO)

S1 bitewing* OR "bite wing*"

S2 "meta-analysis" OR "meta analysis"

S3 S1 AND S2

8 tulosta

CINAHL (EBSCO)

S1 bitewing* OR "bite wing*"

S2 "meta-analysis" OR "meta analysis"

S3 S1 AND S2

3 tulosta

Liite 2. Meta-analyysit

Rankovic ym. 2021 laatimassa systemaattisessa kirjallisuuskatsauksessa ja meta-analyysissä tarkasteltiin kliinisen tutkimuksen, bitewing-röntgenkuvauksen, digitaalisen kuituvalon ja laserfluoresenssimittauksen eroja diagnostisessa tarkkuudessa ja luotettavuudessa proksimaalisen kariksen havaitsemisessa. Kaikkiaan 129 tutkimuksesta 31 in vitro-tutkimusta ja 5 kliinistä tutkimusta sisällytettiin meta-analyysiin. Sekä bitewing-röntgentutkimus että laserfluoresenssimittaus osoittautuivat hyviksi diagnostisiksi apuvälineiksi silloin, kun kliinisessä tutkimuksessa ei saada suoraa näkyvyyttä proksimaaliväleihin. Meta-analyysiin hyväksytyjen laadullisesti riittävien tutkimusten määrä laserfluoresenssin osalta oli pieni, joten johtopäätöksiin on suhtauduttava varauksella. Lisää hyvin suunniteltuja ja riittävän tutkittavien määrän omaavia tutkimuksia tarvitaan.

Schwendicken ym. 2015 laatimaan systemaattiseen kirjallisuuskatsaukseen ja meta-analyysiin hyväksyttiin 117 tutkimusta, jotka sisälsivät sekä in vitro, että kliinisiä tutkimuksia, joissa on dentiinikariesta hampaiden välipinnoilla tai niiden okklusaalipinnoilla pysyvissä tai maitohampaissa. Bitewing tutkimuksen spesifisyyden todettiin olevan korkea, mutta sensitiivisyyden havaittiin olevan matalampi. Bitewing-röntgentutkimuksen todettiin olevan sopiva kavitoituneiden hammasvälivaurioiden ja dentiiniin ulottuvien vaurioiden havainnoinnissa. Bitewing-röntgentutkimuksella todettiin olevan vähäinen riski väriin positiivisiin löydöksiin.

Foros ym. 2021 laatimaan systemaattiseen kirjallisuuskatsaukseen ja meta-analyysiin hyväksyttiin 51 tutkimusta, joissa vertailtiin eri menetelmien tarkkuutta hampaiden okklusaali-, ja välipintojen kariesleesioiden havainnoinnissa pysyvissä ja maitohampaissa. Arvioitavia menetelmiä olivat näönvarainen havainnointi, bitewing-röntgentutkimus, sekä erilaisia fluoresenssi menetelmiä (DIAGNOdent, DIAGNOdent Pen VistaProof, CarieScan Pro, SoproLife.) Bitewing-röntgentutkimuksen spesifisyyden havaittiin olevan korkea kaikilla tutkituilla pinnoilla ja pysyvissä ja maitohampaissa.

Johtopäätöksinään tutkijat toteavat, että pysyvissä hampaissa näönvaraista tutkimusta voidaan täydentää okklusaalipintojen osalta laserfluoresenssi menetelmällä (DD). Hammasvälirikaroksen havainnoinnissa voidaan tutkimusta täydentää bitewing-röntgentutkimuksella. Maitohampaistossa näönvaraista tutkimusta voidaan täydentää kaikkien pintojen osalta laserfluoresenssilla (DD Pen).

Kapor ym. 2021 systemaattinen kirjallisuuskatsaus ja meta-analyysi tarkasteli pysyvien hampaiden taka-aluiden okklusaalipinnan eli purupinnan karioksen arviointia visuaalisesti, bitewing-röntgentutkimuksen ja laserfluoresenssin avulla. Analyysissä on mukana 37 in vitro ja in vivo työtä. Näönvaraisen tarkastelun todettiin olevan heikompi kuin bitewing-röntgentutkimuksella tai laserfluoresenssillä. Erityisesti alkuvaiheen pienissä kariesleesioissa kuvausteknisistä syistä on okklusaalipinnan karies vaikeampi havainnoida bitewing-röntgenkuviissa kuin välipinnan karies. Johtopäätöksenä todettiin, että laadukkaiden tutkimusten määrä aiheesta on alhainen. Kaikilla arvioiduilla menetelmillä (näönvarainen tutkimus, bitewing kuvaus ja laserfluoresenssin avulla) okklusaalipinnan kariesta voitiin arvioida hyväksyttävästi.

Ortiz ym. 2020 analyysi tarkisteli digitaalisen kuituvalon (NILT) near-infrared light transillumination, photo-optical method tarkkuutta hammasvälipintojen karioksen arvioinnissa verrattuna bitewing-röntgentutkimukseen. Katsaukseen hyväksyttiin 13 in vivo tutkimusta. Digitaalisella kuituvalolla havaittiin olevan hyvä tarkkuus pysyvien hampaiden hammasvälipintojen primäärikarioksen havainnoinnissa ja tarkkuudeltaan se on samaa tasoa bitewing-röntgentutkimuksen kanssa erityisesti in vitro töissä. Menetelmää ei ainakaan vielä ole todettu voitavan käyttää korvaamaan bitewing-röntgentutkimusta, eikä se ole vielä klinikoilla rutiinikäytössä. NILT:llä ei voi arvioida kariesleesio laajuutta tai läheisyyttä pulpaseinämään. Erityisesti sylki ja hampaissa olevat täytteet vaikeuttavat menetelmän diagnostiseen tarkkuuteen. Lisäksi menetelmä on hidas, vain yhtä hammasta voi tarkastella kerrallaan, eikä juuresta tai luun reunasta saada arviota, mutta sen on todettu olevan hyvä täydentävä tutkimusmenetelmä.

Brouwer ym. vuonna 2016 laatimaan sekundääririkaroksen (hampaan paikan reunalle tai sen alle syntyvä karies) havainnointia käsittelevään systemaattiseen kirjallisuuskatsaukseen ja meta-analyysiin hyväksyttiin 23 artikkelia, joista suurimmassa osassa arvioitiin pysyviä takahampaita in vitro, joissa oli amalgaami,- tai hampaan värisiä täytteitä. Sekundääririkaroksen havainnointi tarkkuutta arvioitiin visuaalisesti, bitewing-röntgentutkimuksen ja laserfluoresenssin avulla ja niillä havaittiin olevan samantasoinen sensitiviteetti (0.50-0.59) ja spesifiteetti (0.78-0.83). Näönvarainen sekundääririkaroksen havainnointi oli luotettavinta vapailla pinnoilla (ei hampaiden välipinnoilla) amalgaamitäyteen vieressä. Meta-analyysiin hyväksytyjen laadullisesti riittävien tutkimusten määrä oli pieni ja ne olivat in vitro tutkimuksia.